SISTEMA MUSCULAR 1:
Generalidades, extremidad superior y tronco.

FELIPE ISIDRO

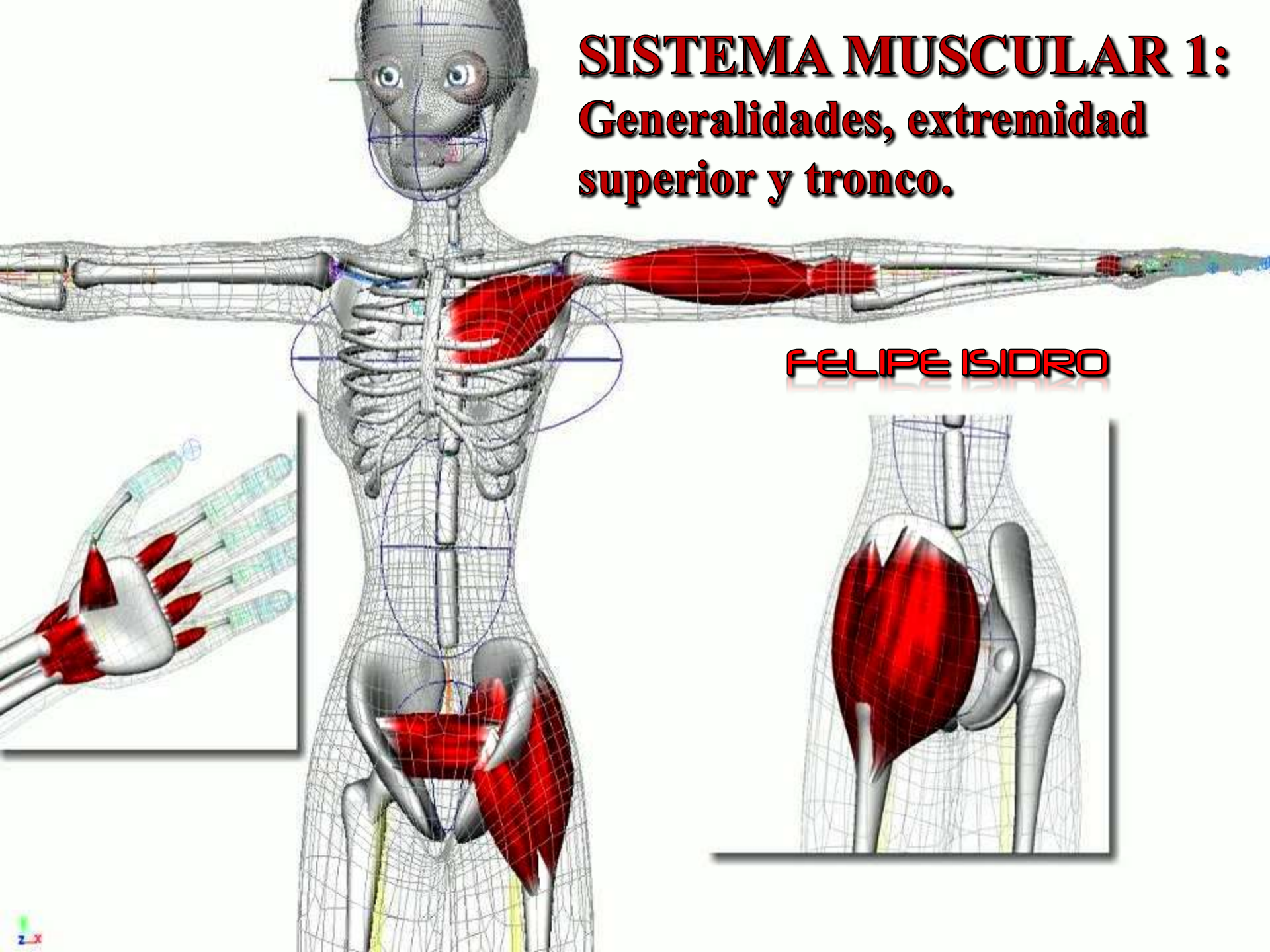

CONSTITUCIÓN MUSCULAR DEL ORGANISMO

40% Músculo esquelético
10% Músculo Liso y Cardíaco.

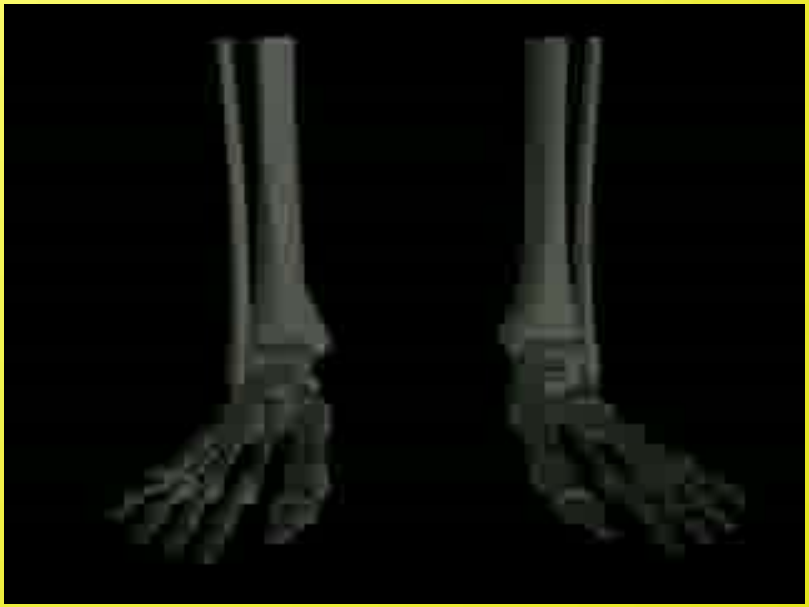

FUNCIONES

1. Mantenimiento de forma y posición
2. De protección de tejidos frágiles
3. De recubrimiento del tejido óseo
4. Constituye el elemento importante para el movimiento.
5. Generación de calor

TIPOS DE TEJIDO MUSCULAR:

- Estriado (esquelético y cardíaco)
- Liso.

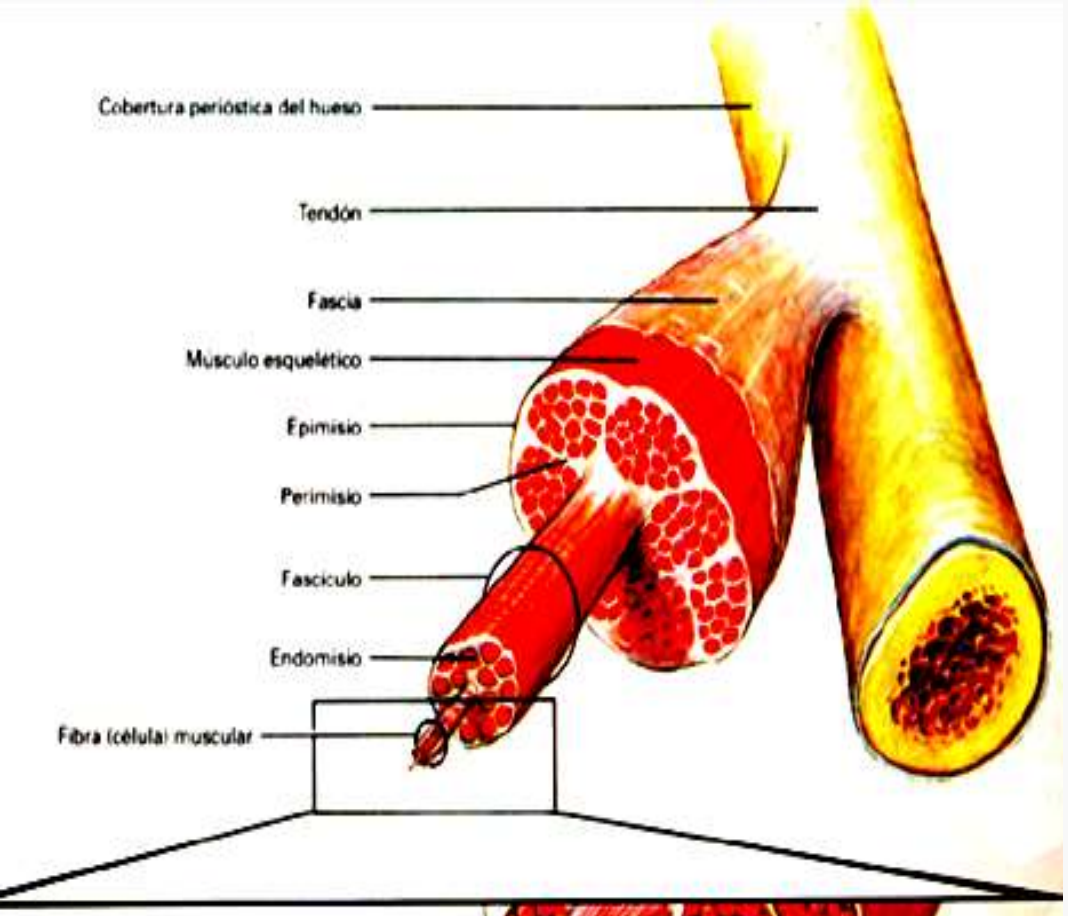

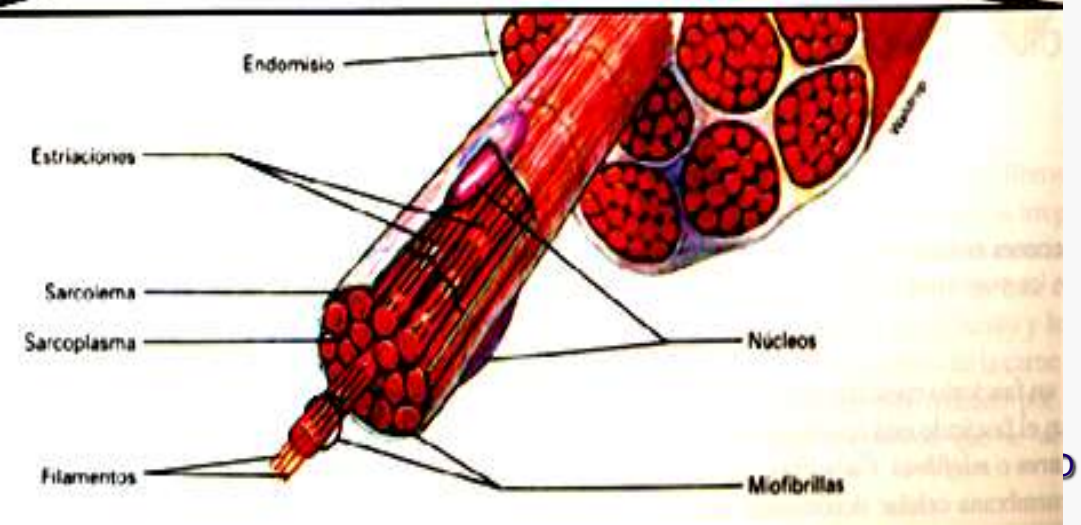

ESTRUCTURA MACROSCOPICA DE LOS MUSCULOS

a. **Músculo**: Agrupación de 2 o mas haces musculares individualizables (anatómicamente)
b. **Fascículos Musculares** (paralelos al eje longitudinal)
c. **Fibras Musculares**

Cubiertas Conjuntivas:

a. **Epimisio**: membrana que rodea al músculo
b. **Perimisio**: rodea al fascículo
c. **Endomisio:** rodea a la fibra muscular

Músculo esquelético

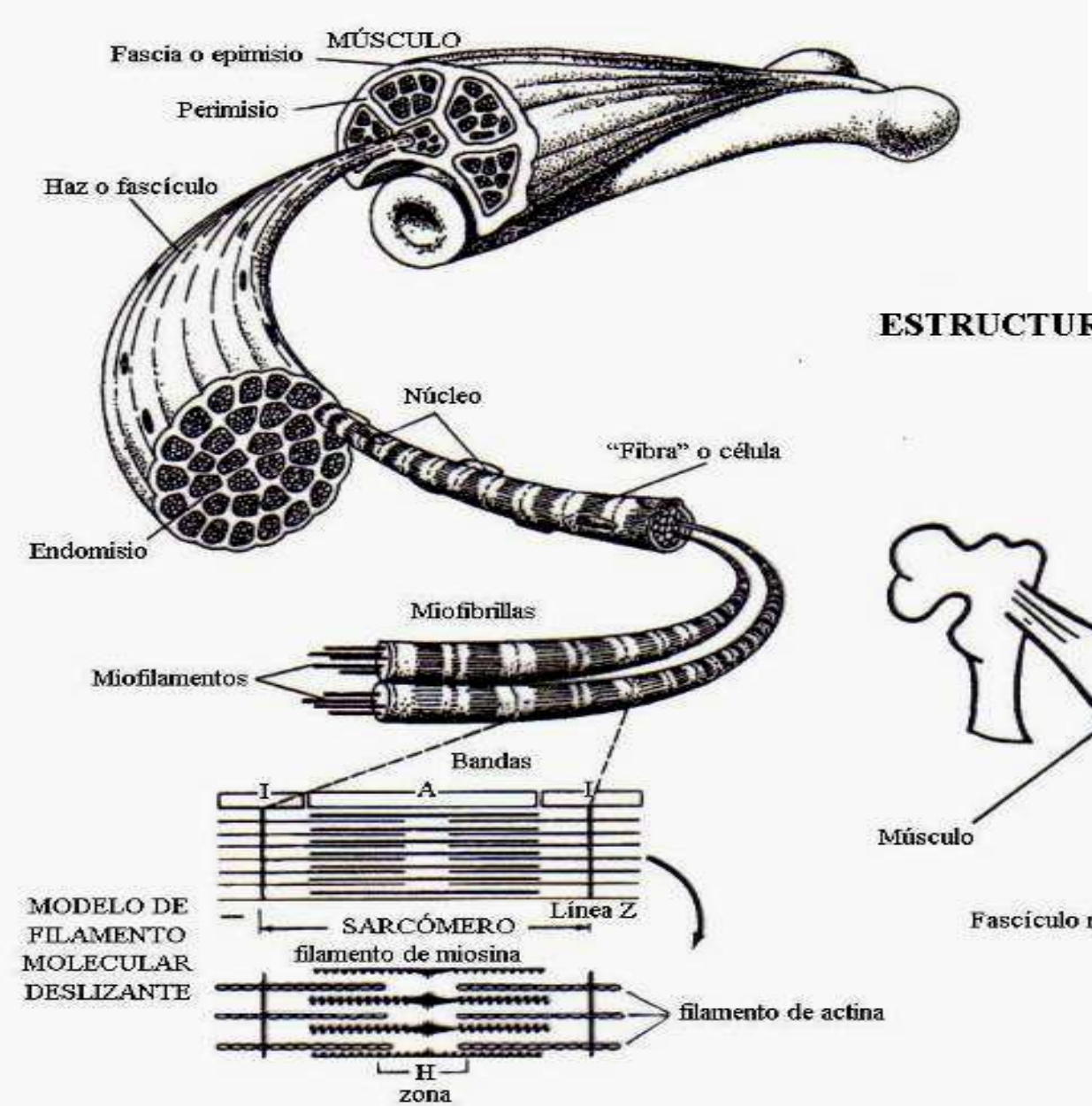

ESTRUCTURA DEL MÚSCULO

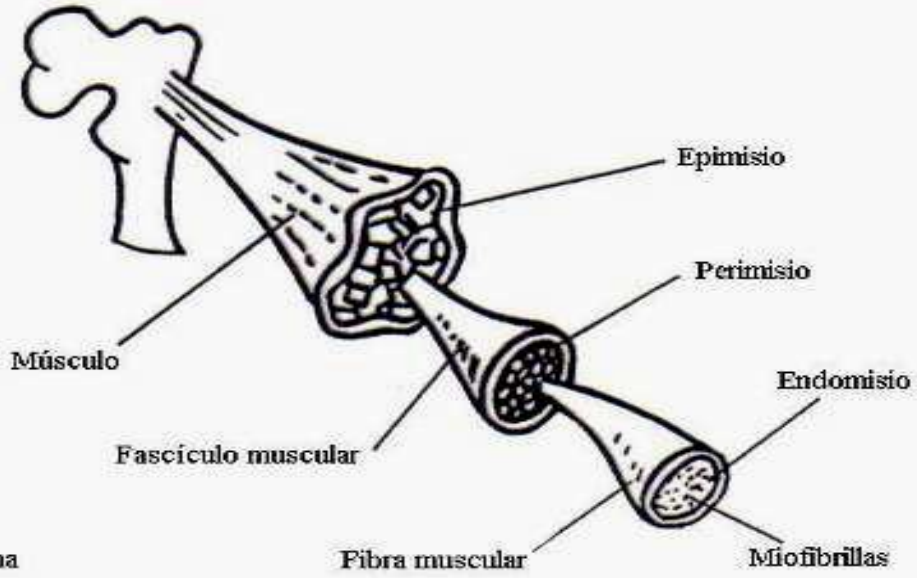

Los movimientos del cuerpo son producidos por el juego de los ***músculos***

Los que aquí estudiaremos son los denominados estriados o "voluntarios".

(No abordaremos los músculos lisos ni el músculo cardíaco).

Visto en sección, un músculo aparece formado por haces cada vez más pequeños de **fibras musculares**, primarias, secundarias

Un músculo siempre está unido (al menos) a dos huesos distintos (salvo algunas excepciones: músculos cutáneos y esfínteres).

Los puntos de unión son llamados **inserciones.**

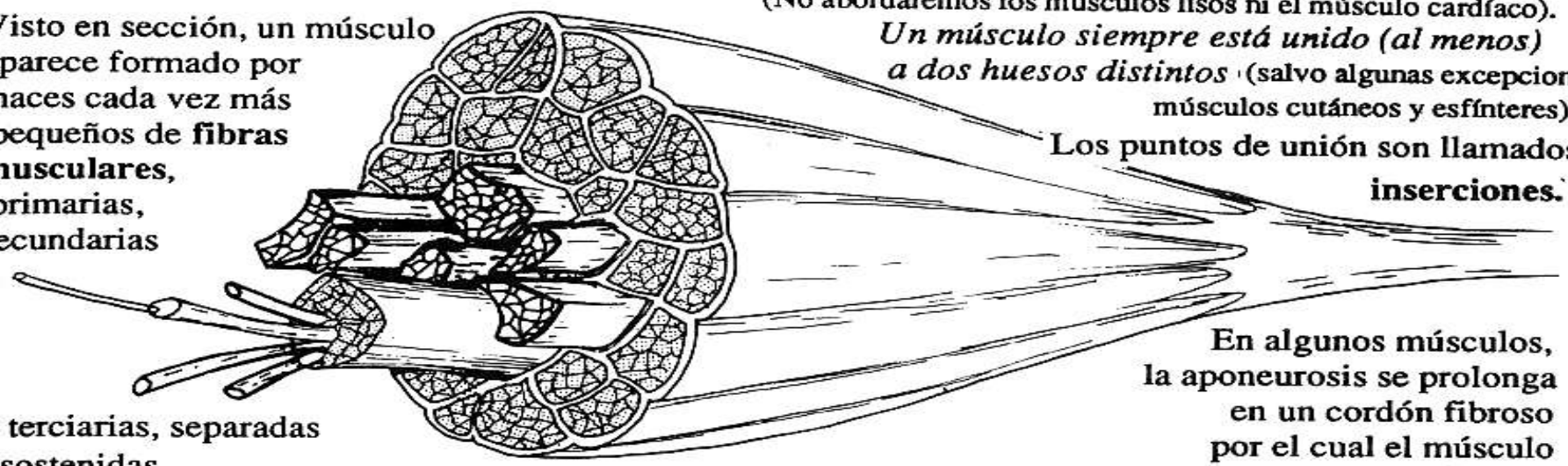

y terciarias, separadas y sostenidas por paredes fibrosas cada vez más finas llamadas **aponeurosis.**

Una aponeurosis espesa envuelve un músculo o un grupo de músculos y permite que deslizen los unos sobre los otros.

En algunos músculos, la aponeurosis se prolonga en un cordón fibroso por el cual el músculo se une al hueso. Es el **tendón.**

la fibra muscular está formada a su vez por células muy alargadas: **las miofibrillas.**

Cada miofibrilla contiene, en su parte central, el elemento contráctil propiamente dicho: la sarcomera.
Esta tiene un aspecto estriado con bandas oscuras alternando con otras más claras.
Si ampliamos mucho, la estructura de estas bandas aparece formada por filamentos:
– las bandas oscuras, por filamentos espesos, abultados en medio (compuestos de miosina, una variedad de proteína)

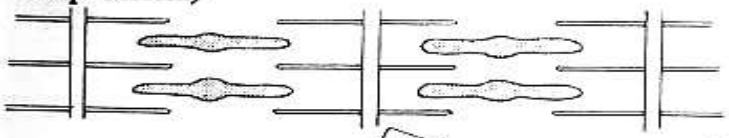

– las bandas claras, por filamentos delgados, unidos entre ellos por la parte central (compuestos de **actina**, otra variedad de proteína.)
En reposo, los filamentos de actina y de miosina están separados.
Cuando se produce una contracción muscular, se unen, tiran unos de otros,
ello produce *un aumento del diámetro* y una *disminución de la longitud.*
Esto es lo que permite al músculo *tirar* de los huesos a los que está unido.

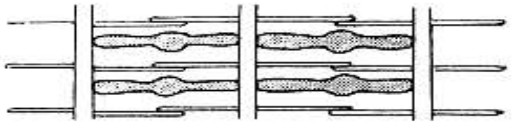

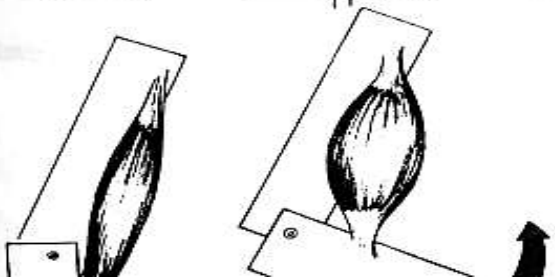

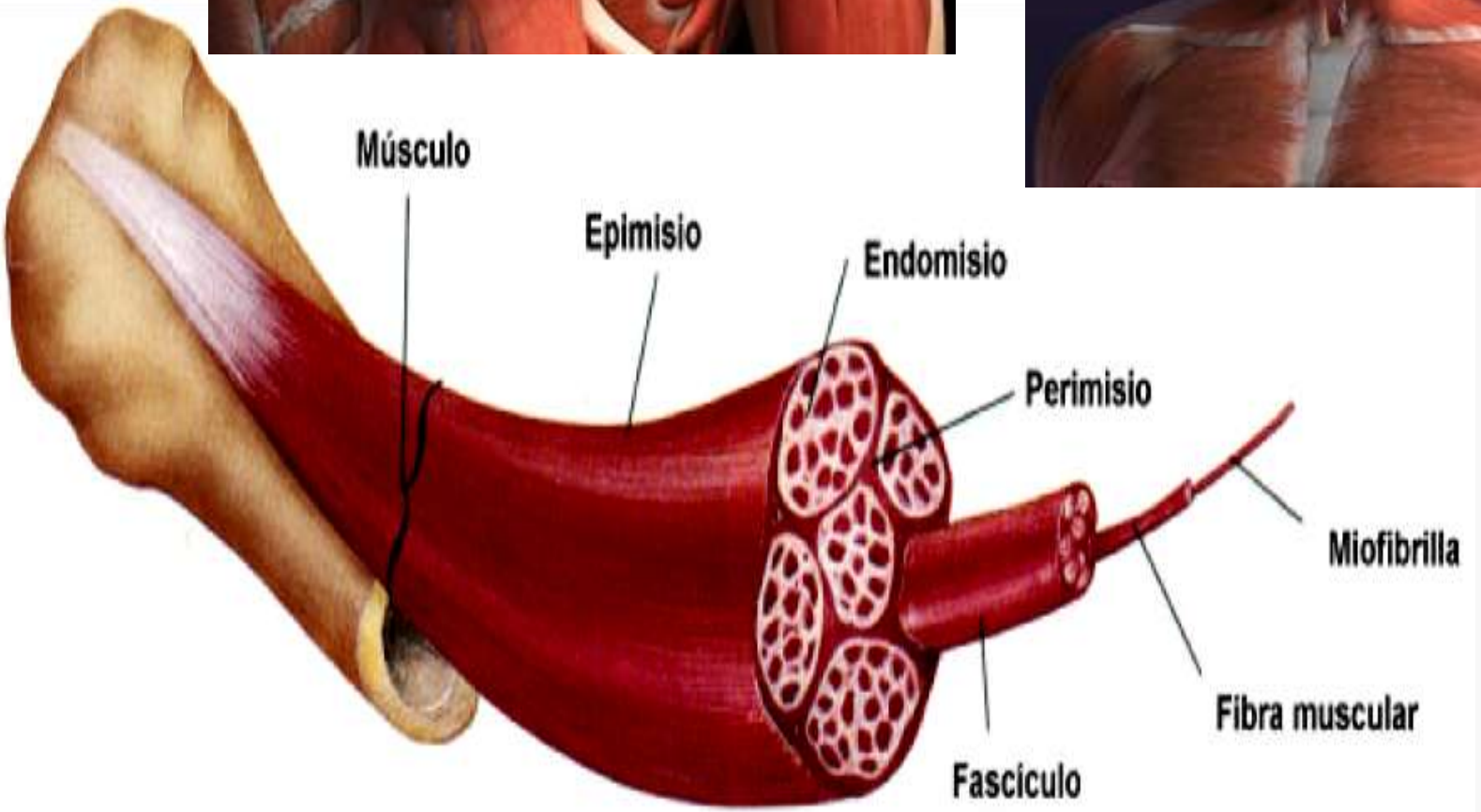
Músculo
Epimisio
Endomisio
Perimisio
Miofibrilla
Fibra muscular
Fascículo

ANATOMIA DEL TEJIDO MUSCULAR ESQUELETICO

Fascia superficial

(inmediatamente debajo de la piel).

Formada por:

- **Tejido Adiposo y**
- **Conjuntivo**

Funciones:

- **Almacenamiento de agua y grasa**
- **Aislamiento (conservación de calor)**
- **Protección mecánica contra traumatismos**
- **Rutas para salida y entrada de nervios y vasos sanguíneos en los músculos**

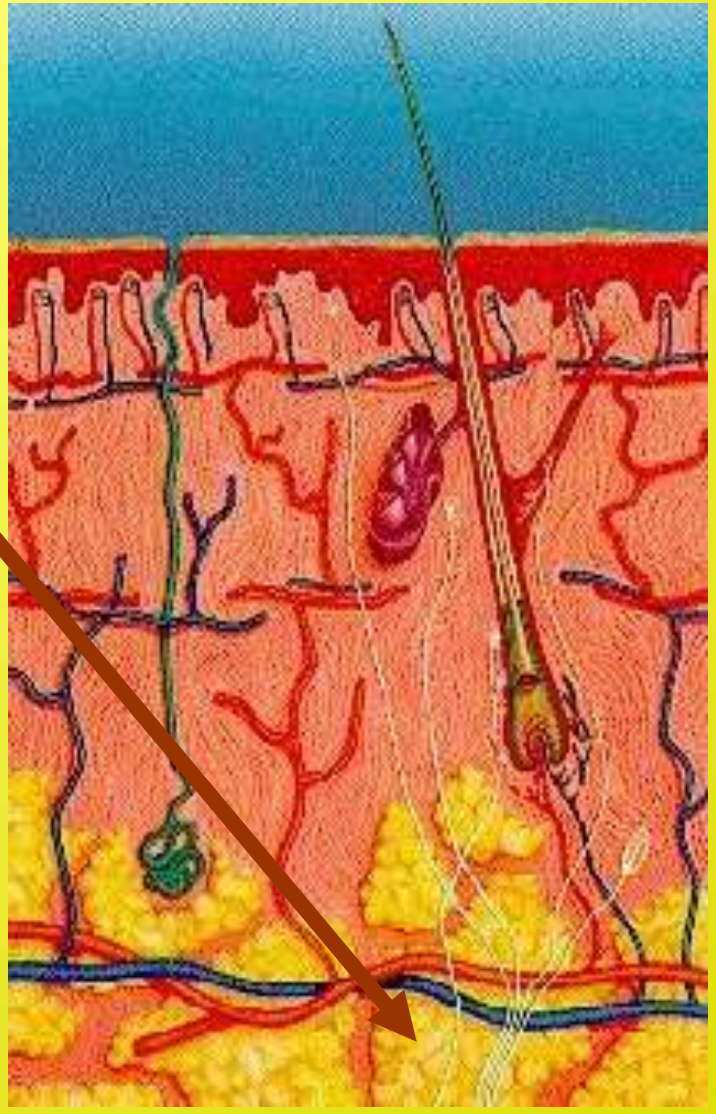

Fascia profunda

Tejido conjuntivo denso e irregular (mantiene a los músculos unidos de manera funcional)

Se extiende en tres capas:

- ***Epimisio***
- ***Perimisio***
- ***Endomisio***

- **Tendón: Unión alargada de los tres anteriores y se inserta en el hueso**

- ***Aponeurosis*: Unión ensanchada y plana (aponeurosis epicraneal)**

- ***Vainas tendinosas*: Tendones rodeados por tejido conjuntivo (muñecas y tobillos). Poseen una película con líquido sinovial.**

Formas musculares

Los músculos se unen
a los huesos de varias maneras:

– ya sea directamente por medio de fibras carnosas

(en general, cuando se trata de una inserción ancha)
ejemplo: el subescapular.

– ya sea por medio de una lámina tendinosa,
ejemplo: el cuadrado lumbar,
o de un tendón,
ejemplo: el coracobraquial.

Puede ser que el tendón pase
por debajo de una brida fibrosa
en el curso de su trayecto,
ejemplo: tibial anterior.

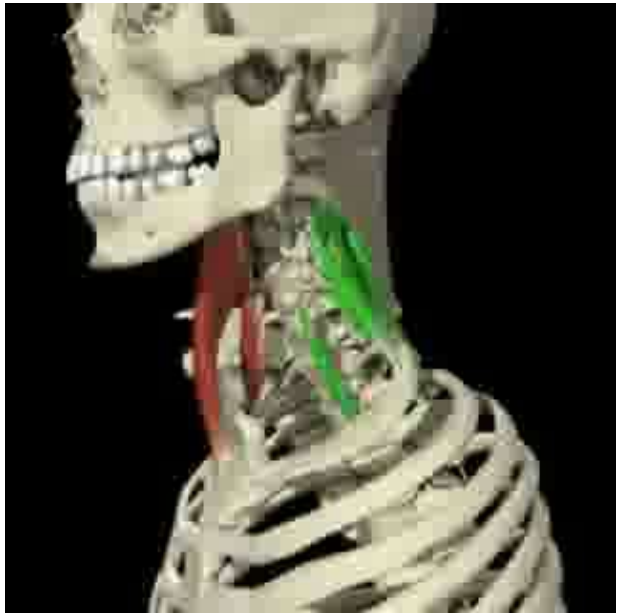

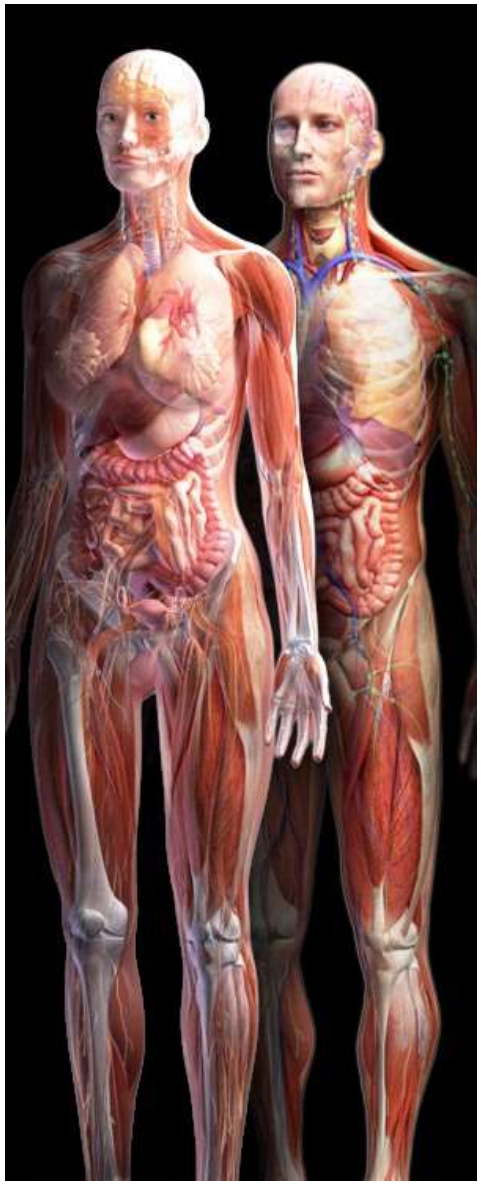

Un músculo puede disponer de *varios vientres musculares* (que se llaman "cabezas")

como el bíceps (dos cabezas),
el tríceps (tres cabezas),
el cuadríceps (cuatro cabezas).

La inserción proximal del músculo se llama origen, y la inserción distal, terminación;

ejemplo: el psoas tiene el origen en las vértebras y la terminación en el fémur.

Un músculo puede tener *varios orígenes*,

ejemplo: el flexor común superficial de los dedos nace en el cúbito y en el radio...

y *varias terminaciones*,

ejemplo: los músculos interóseos terminan de forma compleja en la primera falange y en el tendón del extensor del dedo.

Los músculos tienen tamaños y formas diferentes:
los haces de fibras están dispuestos
en formas muy variables.

Ejemplos:

el trapecio
es un músculo plano
cuyas fibras están
dispuestas en abanico

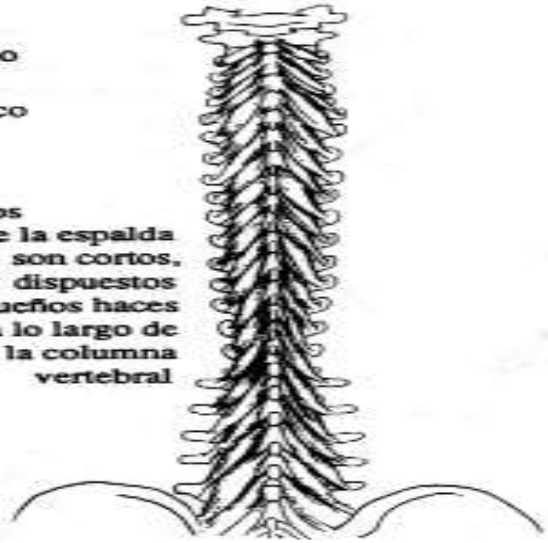

los músculos
de la espalda
son cortos,
dispuestos
en pequeños haces
a lo largo de
la columna
vertebral

el bíceps
braquial
tiene la forma
de un huso
largo

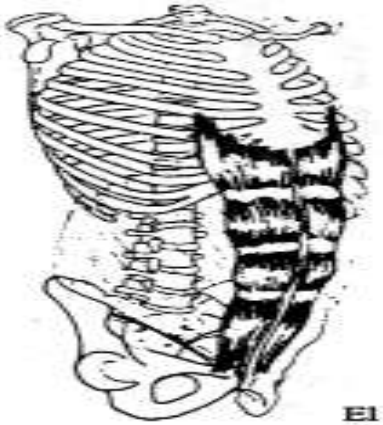

Según sea la orientación de sus fibras y la disposición de sus inserciones,
los músculos actúan en una o en varias direcciones.

Ejemplo:
el recto del abdomen
tiene las fibras
orientadas
en una sola
dirección.

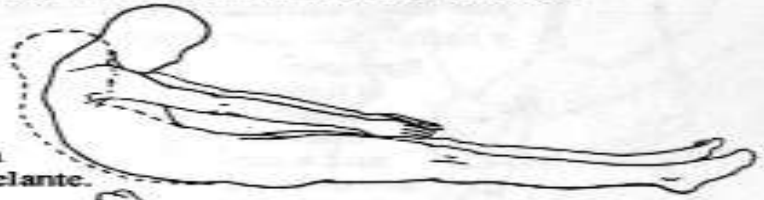

Actúa en la flexión
del tronco hacia delante.

El oblicuo mayor
tiene fibras oblicuas
dispuestas
en abanico.

Realiza la flexión,
la inclinación lateral
y la rotación del tronco.

Son frecuentemente los músculos largos los que intervienen en la cinétic
Producen desplazamientos importantes.
Los músculos cortos, generalmente profundos, (dedos, pies)
intervienen más bien en la precisión de los ajustes óseos.

Si un músculo atraviesa una articulación, es llamado *monoarticular*,
Su acción moviliza esta articulación.
Pero, a menudo, un músculo atraviesa más de una articulación:
entonces es llamado *poliarticular*.
Moviliza por lo tanto varias articulaciones.
Se estirará si se produce un movimiento que ponga en juego estas diferentes coyunturas.

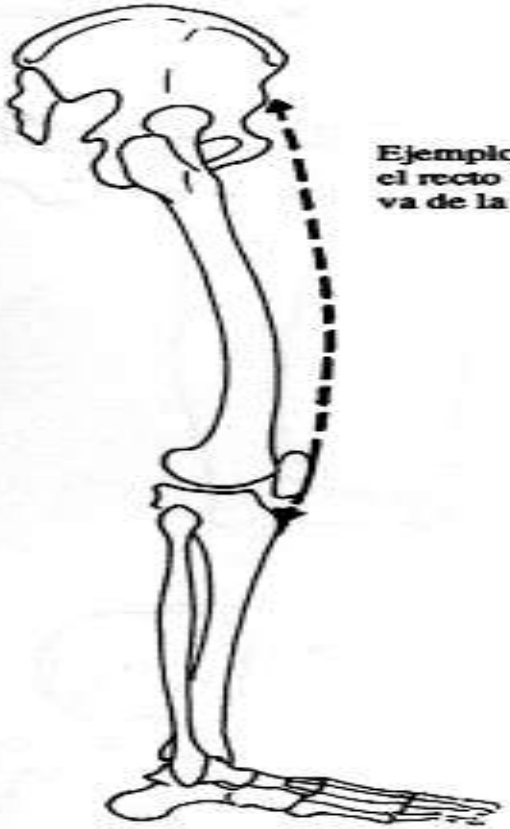

Ejemplo:
el recto anterior del muslo
va de la cadera hasta la rodilla.

Es a la vez
flexor de la cadera
y extensor de la rodilla.

Será estirado
por un doble movimiento
de extensión de la cadera
y flexión de la rodilla.

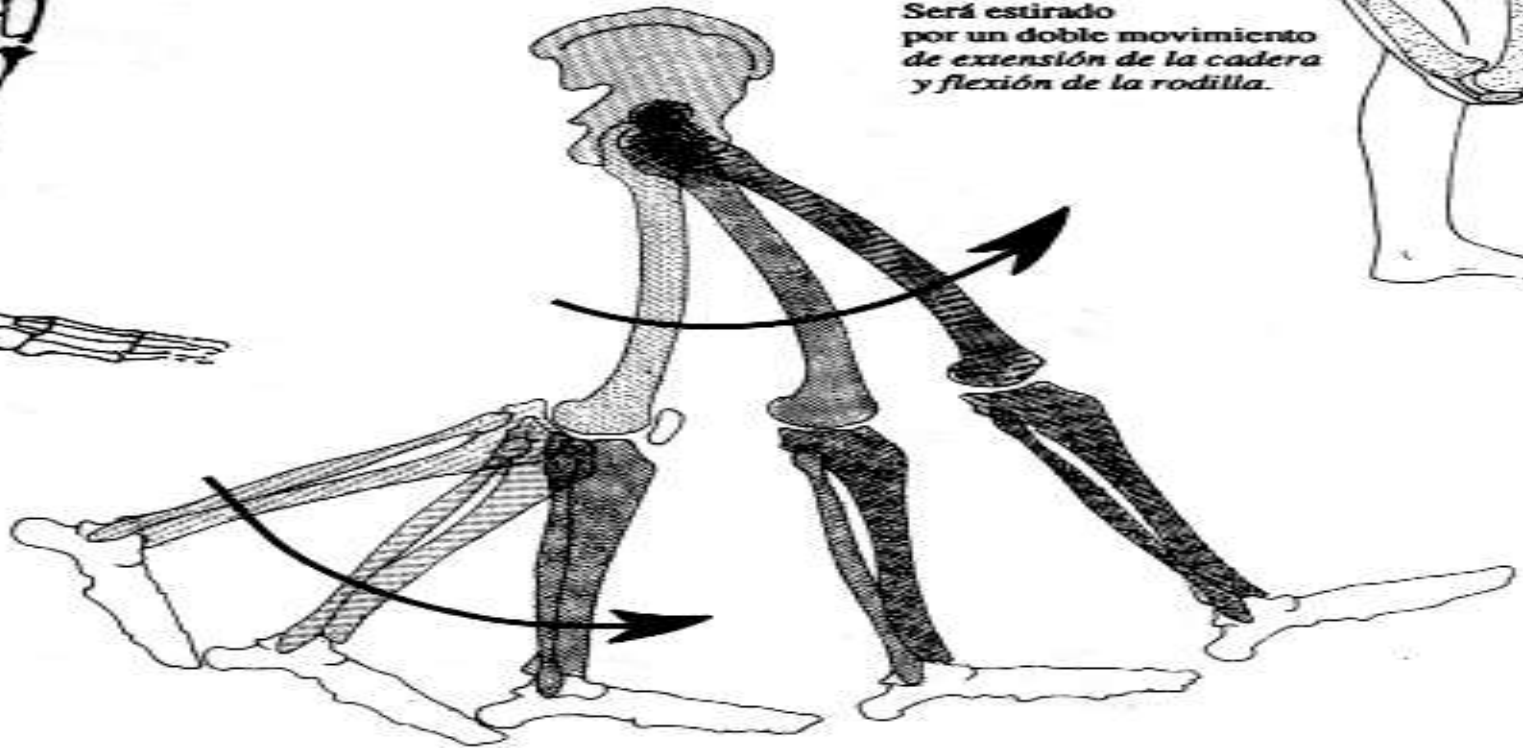

TIPOS DE CONTRACCIÓN MUSCULAR

ISOMÉTRICA E ISOTÓNICA (excéntrica o negativa y concéntrica o positiva)

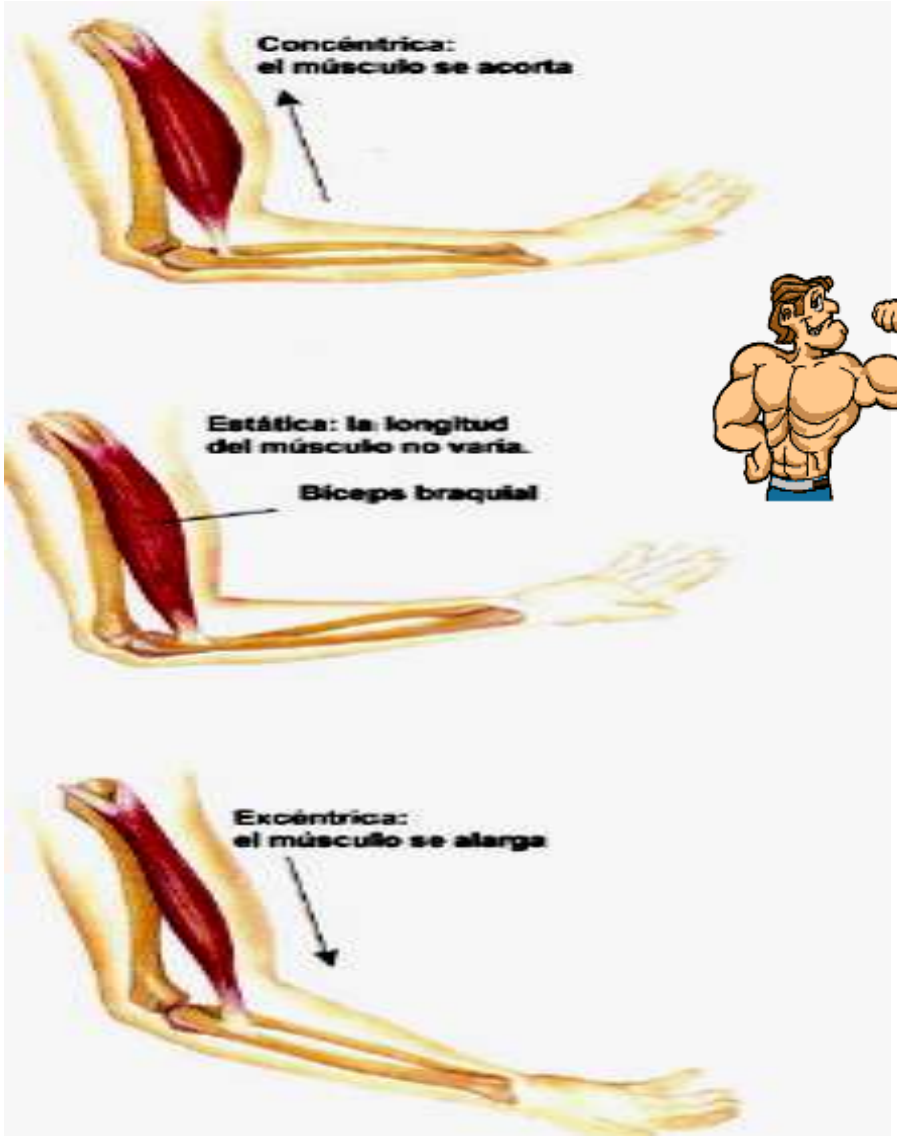

TIPOS DE MÚSCULOS SEGÚN SU FUNCIÓN EN EL MOVIMIENTO

- **AGONISTA o protagonista**
- **ANTAGONISTA u opositor**
- **SINERGISTA o ayudante**
- **FIJADOR de la articulación**
- **NEUTRALIZADORES (resto)**

Cuando se habla de un movimiento
(ejemplo: flexión de cadera),
el músculo que lo realiza es el llamado **agonista**
y el que hace el movimiento contrario, **antagonista.**

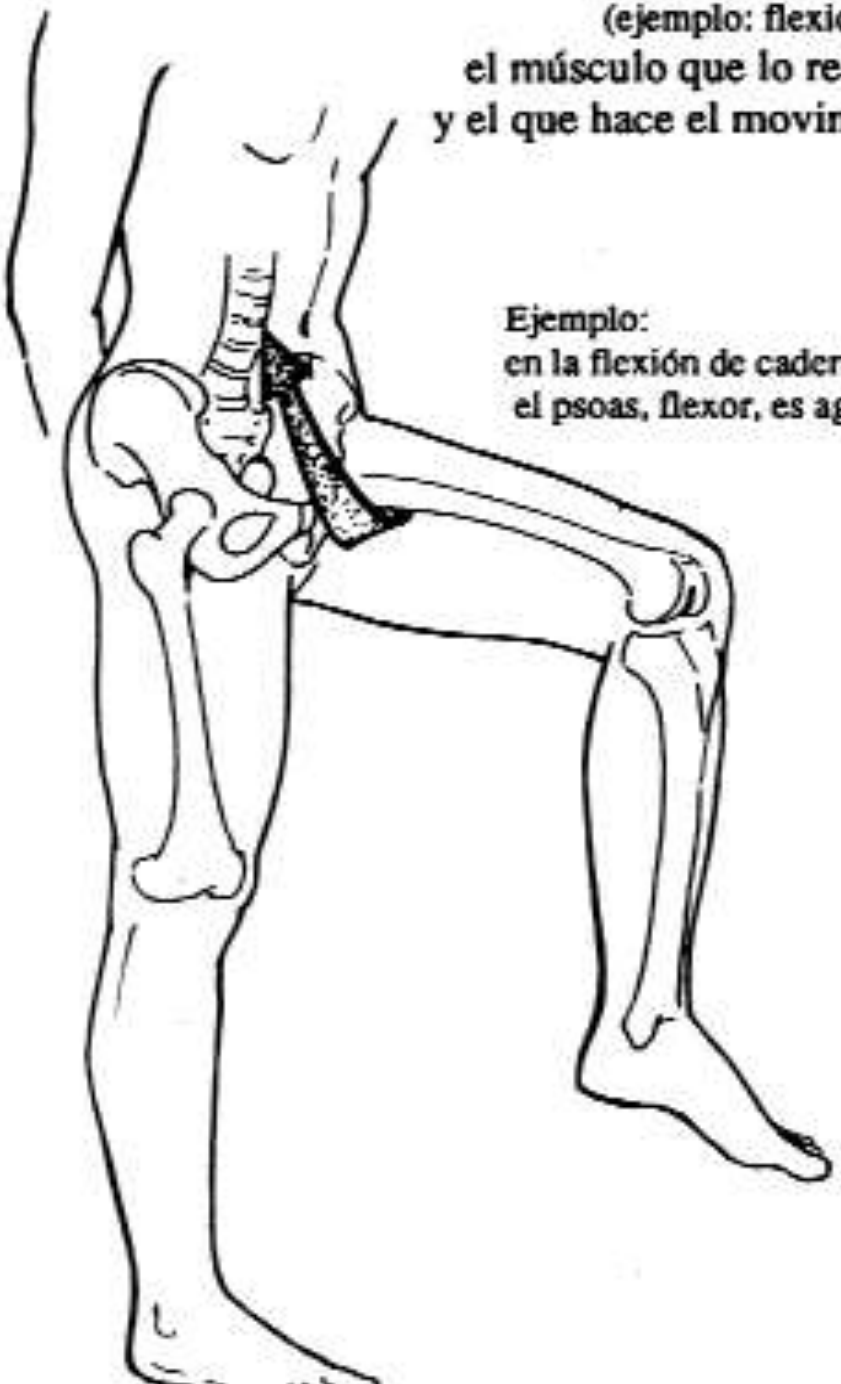

Ejemplo:
en la flexión de cadera,
el psoas, flexor, es agonista y

el glúteo mayor,
extensor,
es antagonista.

¿Tonificación/estiramientos para todos los "músculos?

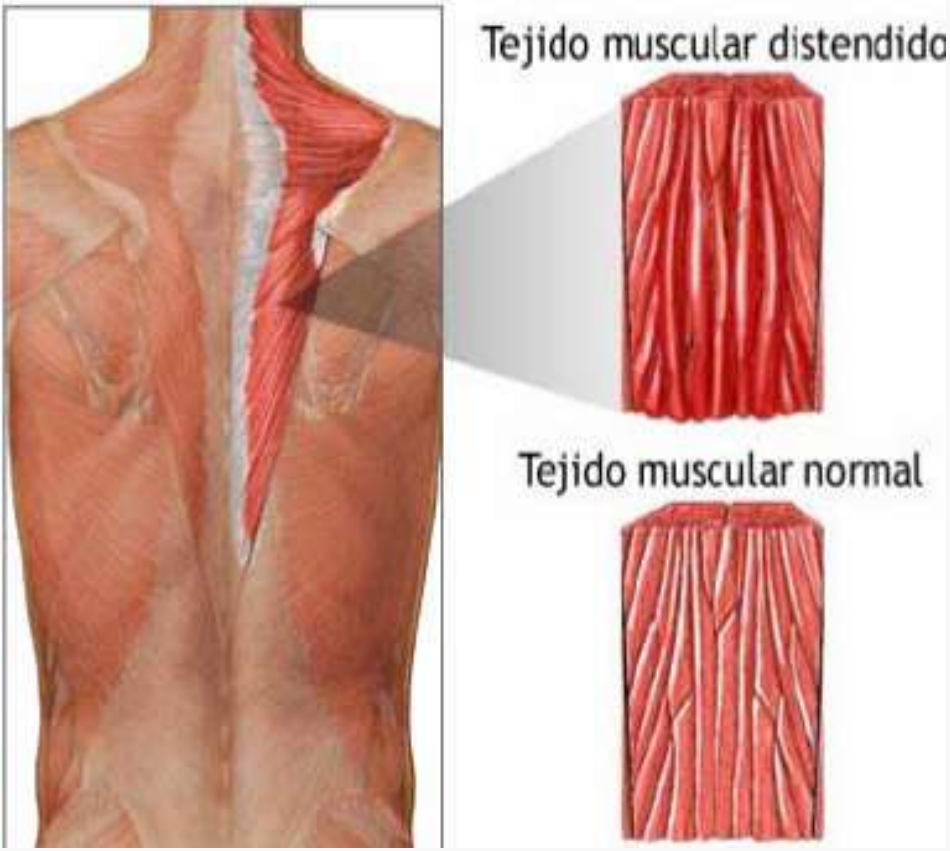

(a partir de Lewit, 1999; Janda, 1983; Norris, 1995 y Chaitow y DeLany, 2007, Werckele, 1988)

Músculos con predominancia Fásica/motora (P-fásica):

Grupo de músculos que en ausencia de un entrenamiento, esfuerzo y actividad regular, disminuyen su fuerza y tonicidad con la edad, siendo además en ocasiones inhibidos o limitados (en cuanto a prestación) por vía refleja por el acortamiento de la musculatura tónico-postural antagonista.

Son aquellos músculos que cumplen fundamentalmente con una función motriz (de movimiento). Por tanto dicha musculatura en personas sedentarios o tras un período de inactividad responden con un debilitamiento (Werckele, 1988) y consecuentemente, serán músculos que debemos tender a tonificar.

¿Tonificación/estiramientos para todos los "músculos?

Músculos con predominancia postural/tónica (P-postural):

Debido a su estado de tensión permanente, tienden a acortarse (Welkerle, K, 1988).

Los músculos que presentan la tendencia hacia la inhibición/debilidad se hacen incapaces de ejercer adecuadamente el papel de estabilización y ante el desacondicionamiento tienden a distenderse e inhibirse siendo causa importante de desequilibrios y disfunciones. Será necesario asegurar un adecuado y saludable incremento de su capacidad de ADM.

(a partir de Lewit, 1999; Janda, 1983; Norris, 1995 y Chaitow y DeLany, 2007)

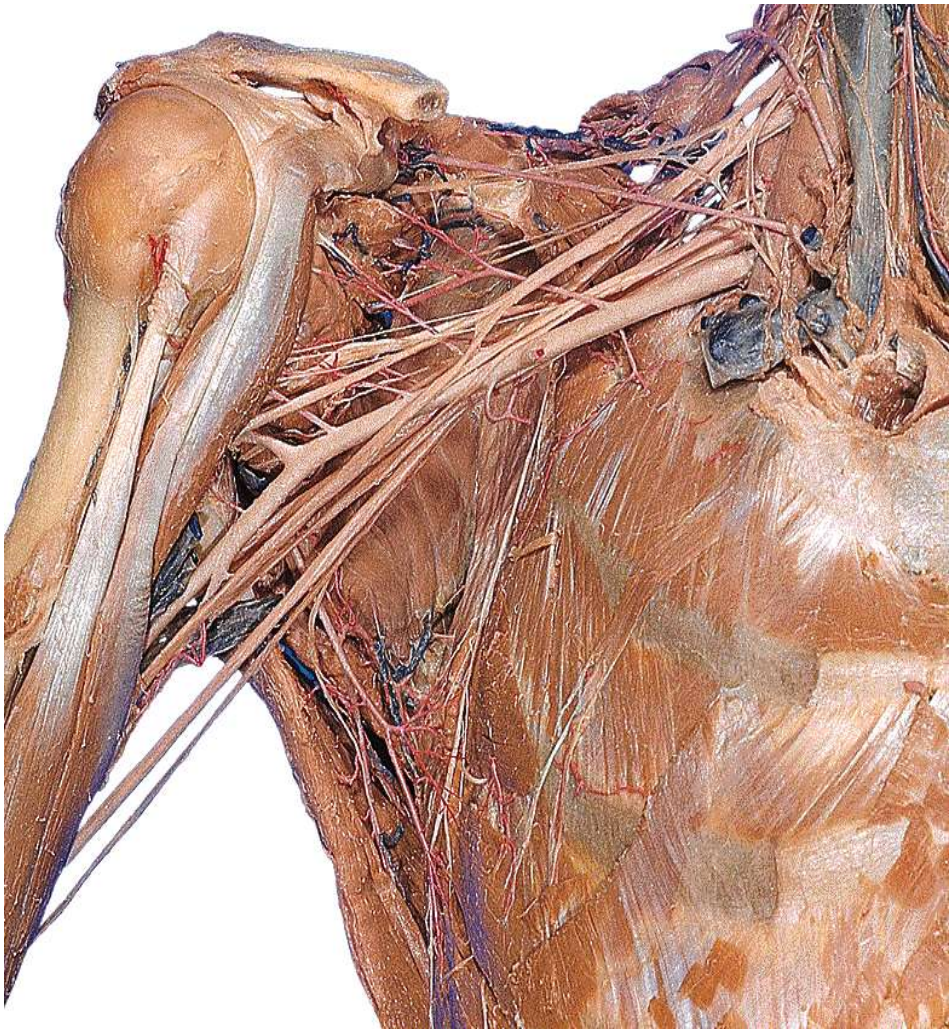

MÚSCULOS TÓNICOS (Tendencia a la hipertonicidad)	MÚSCULOS FÁSICOS (Tendencia a la hipotonicidad)
Tríceps sural	Tibial anterior
Isquiotibiales	Peroneos
Aductores	Vastos "Cuadriceps"
Tensor de la fascia lata	Glúteo mediano y menor
Periforme	Glúteo mayor
Recto interno del muslo	Elevadores del ano
Recto anterior del muslo	Rectos del abdomen
Psoas Mayor e Ilíaco	Oblicuos del abdomen
Cuadrado lumbar	Erector espinoso en la zona dorsal
Erector espinoso en la zona lumbar y cervical	Escálenos
	Largo del cuello
Suboccipital	Trapecio inferior y medio
Esternocleidomastoideo	Serrato Mayor
Trapecio superior	Romboides fibras medias e inferiores
Elevador de la escápula	Deltoides
Romboides fibras superiores	Supraespinoso
Pectorales	Infraespinoso
Subescapular	Redondo menor
Dorsal Ancho	Tríceps Braquial porción corta
Redondo mayor	Extensores Largos de los dedos
Bíceps Braquial	
Tríceps Braquial porción larga	
Flexores de los dedos	

¿Se deben estirar-tonificar todos los músculos por igual?

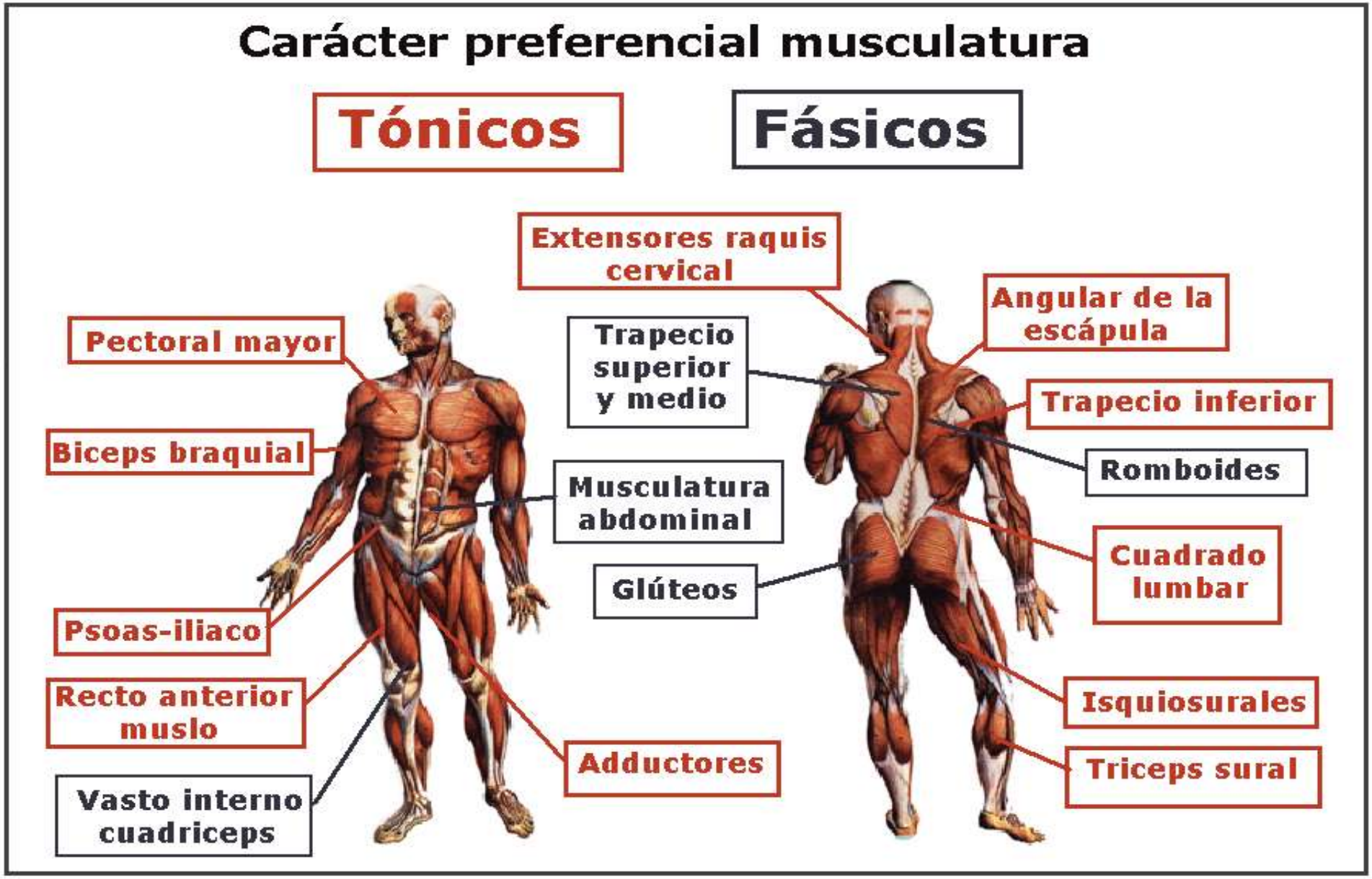

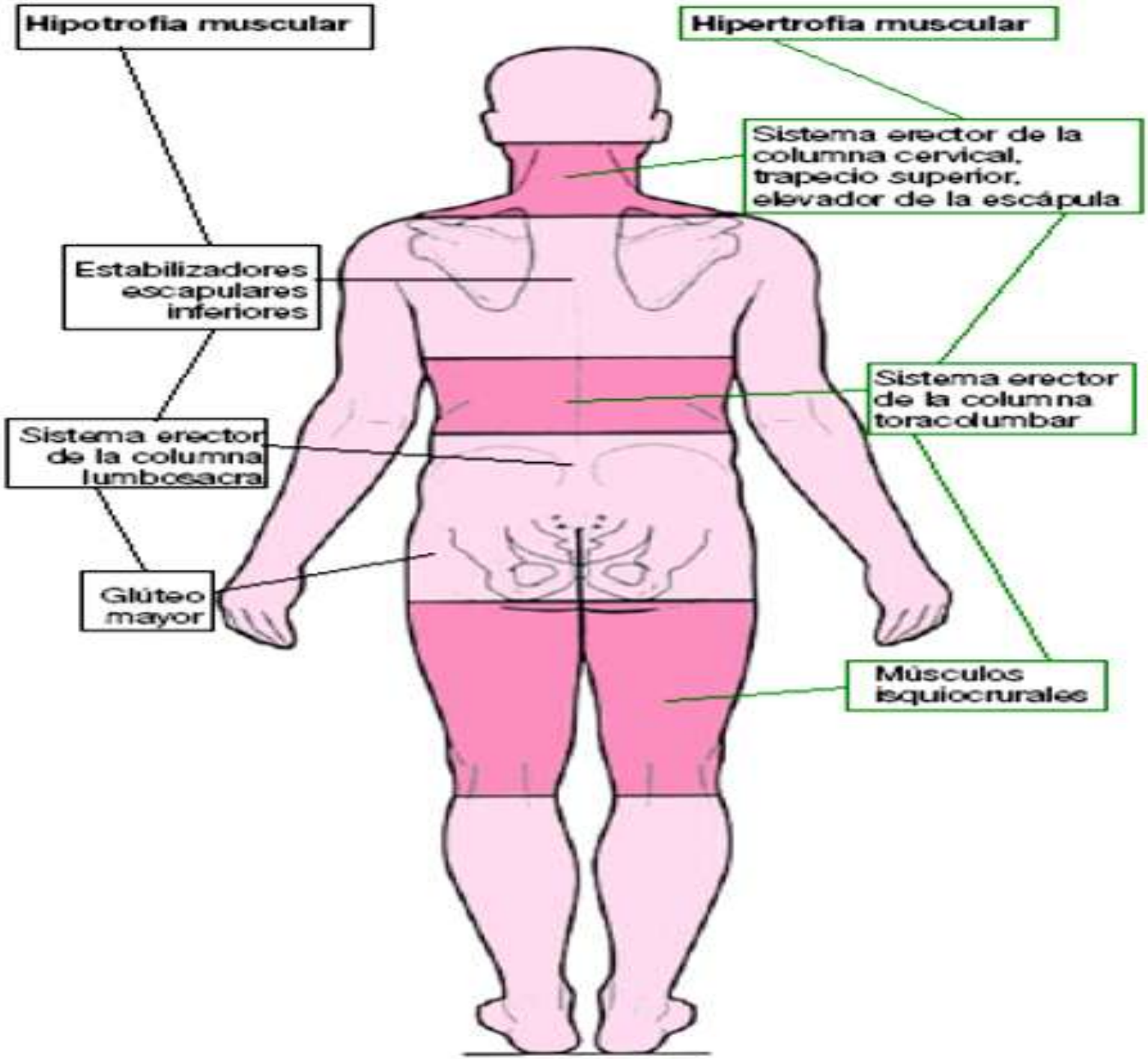
Hipotrofia muscular
Hipertrofia muscular
Sistema erector de la columna cervical, trapecio superior, elevador de la escápula
Estabilizadores escapulares inferiores
Sistema erector de la columna toracolumbar
Sistema erector de la columna lumbosacra
Glúteo mayor
Músculos isquiocrurales

El **Síndrome Cruzado Superior (SCS),** presenta el siguiente desequilibrio básico:

-Pectoral mayor y menor -Trapecio superior -Elevador de la escápula -Esternocleidomastoideo	Se contraen y acortan
-Trapecio medio e inferior - Serrato mayor y romboides	Se inhiben

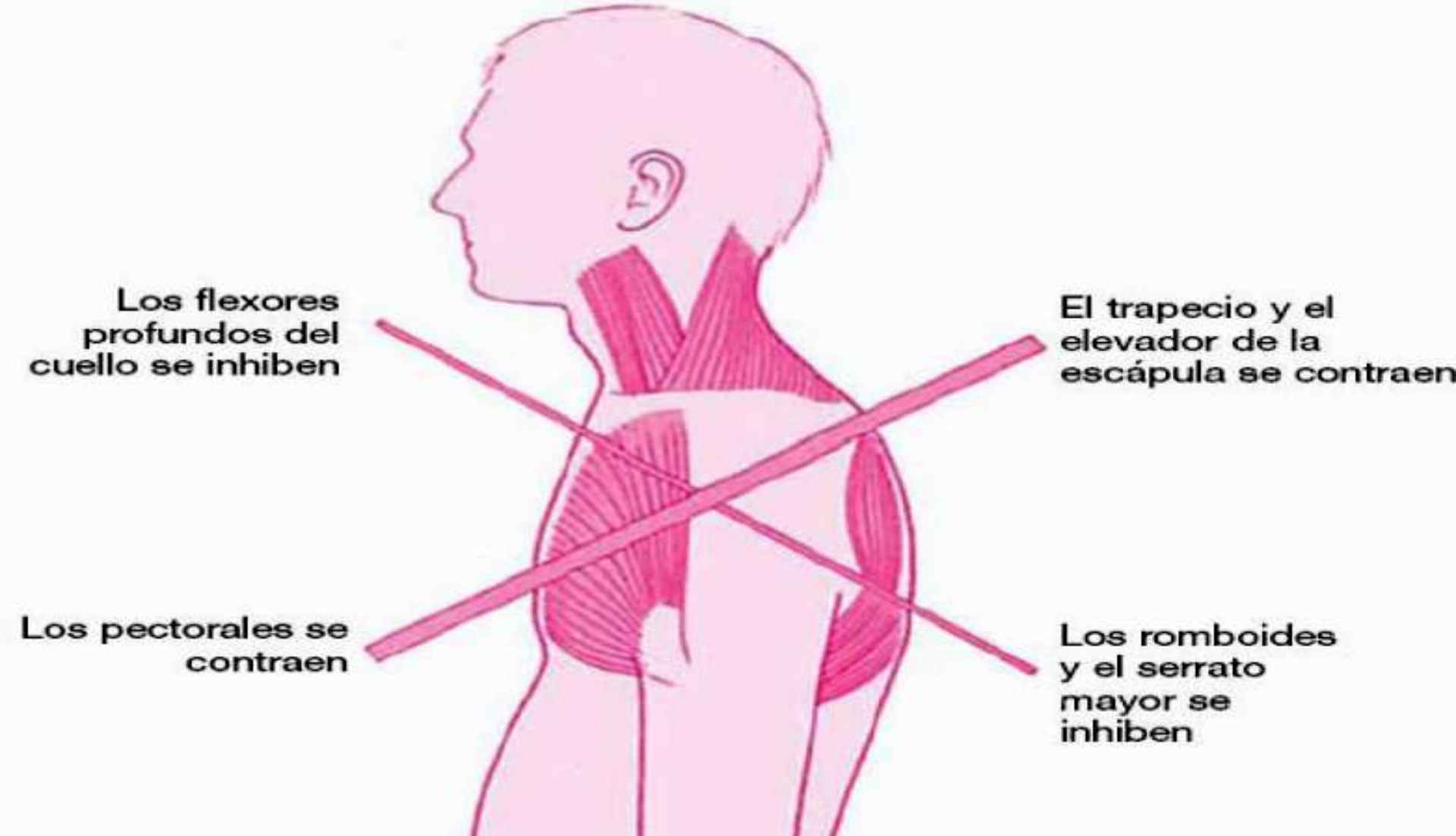

El **Síndrome Cruzado Inferior (SCI),** presenta el siguiente desequilibrio básico:

-Psoas ilíaco y recto anterior del cuadriceps -Tensor de la fascia lata y adductores cortos -Extensores de la columna	Se contraen y acortan
-Abdominales - Glúteos	Se inhiben

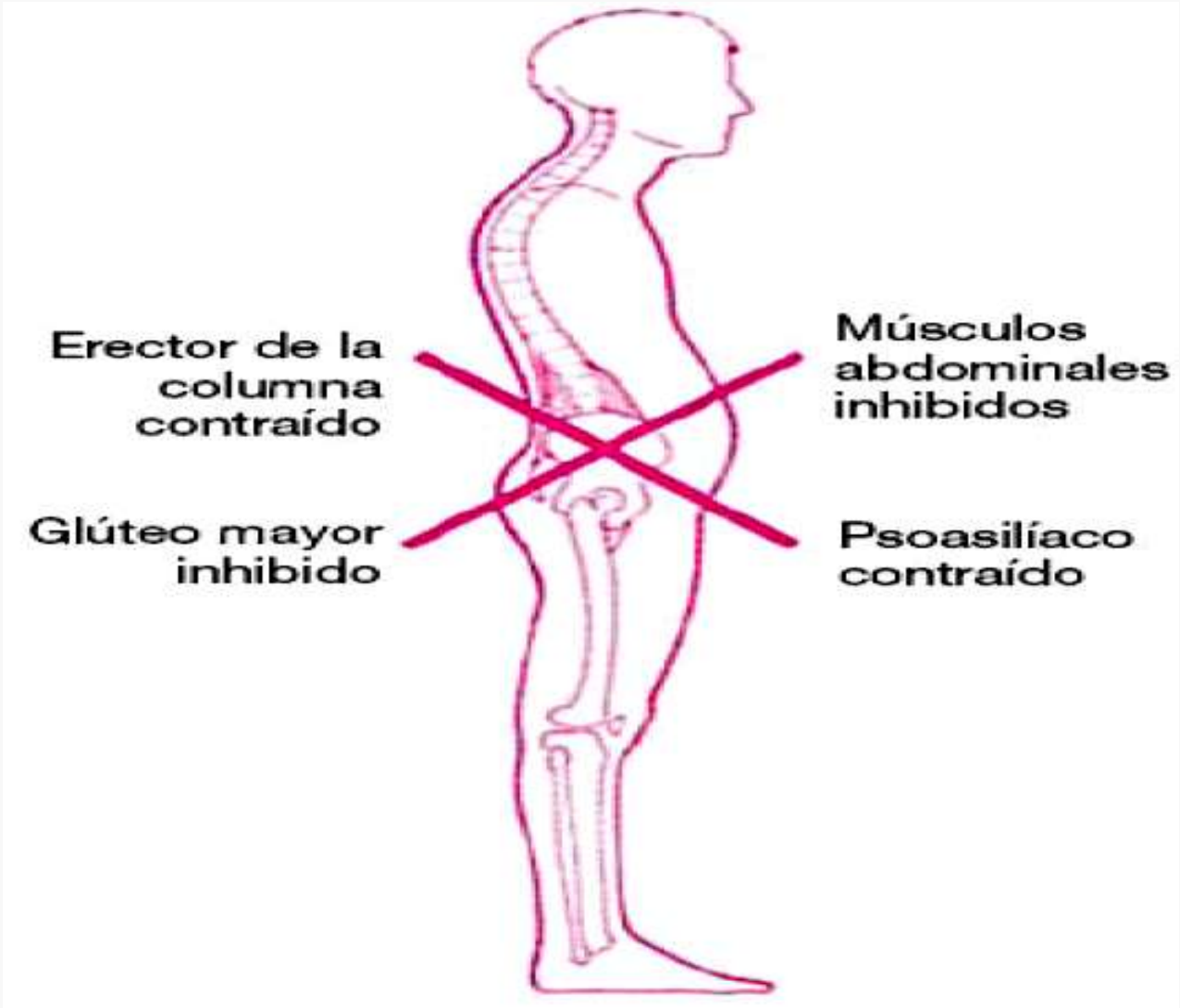

¿ Que tal..? ¿ Aguantamos..?

.. comenzamos con cada grupo muscular ..



EXTREMIDAD SUPERIOR

BÍCEPS



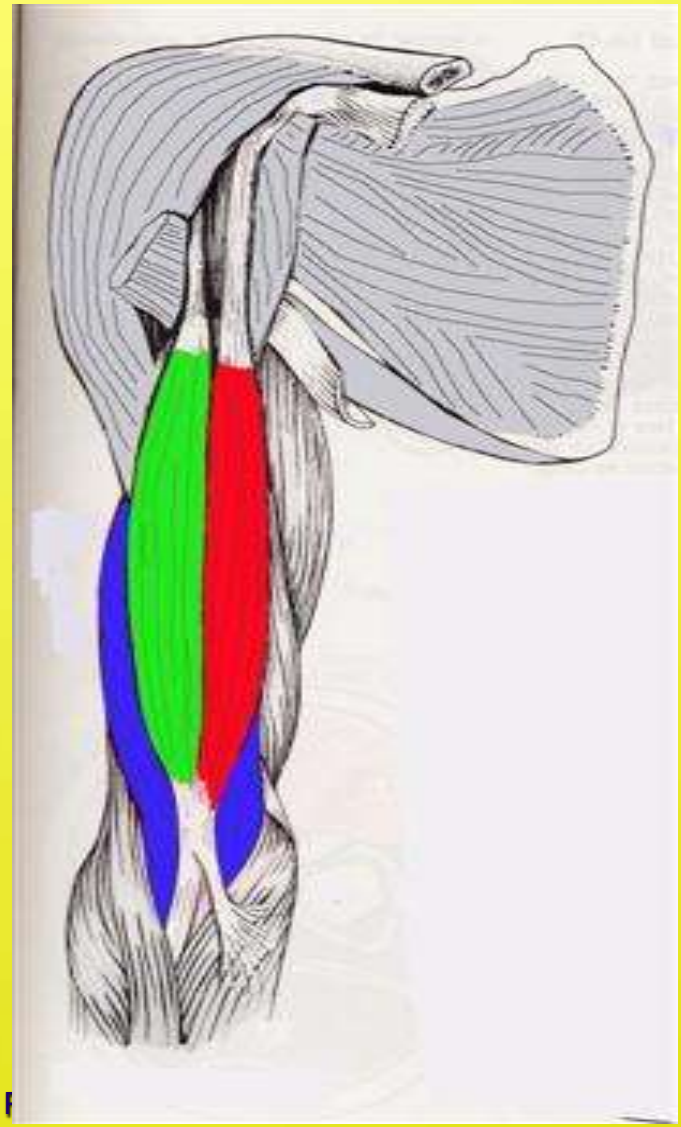

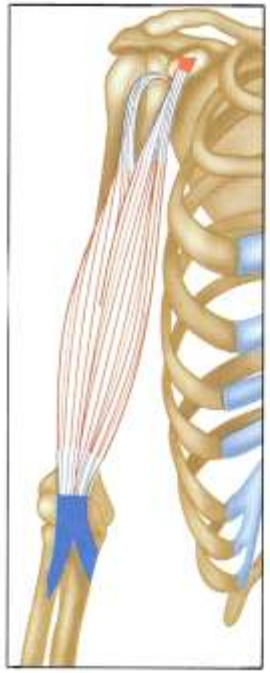

Articulación escapulohumeral
(vista lateral)

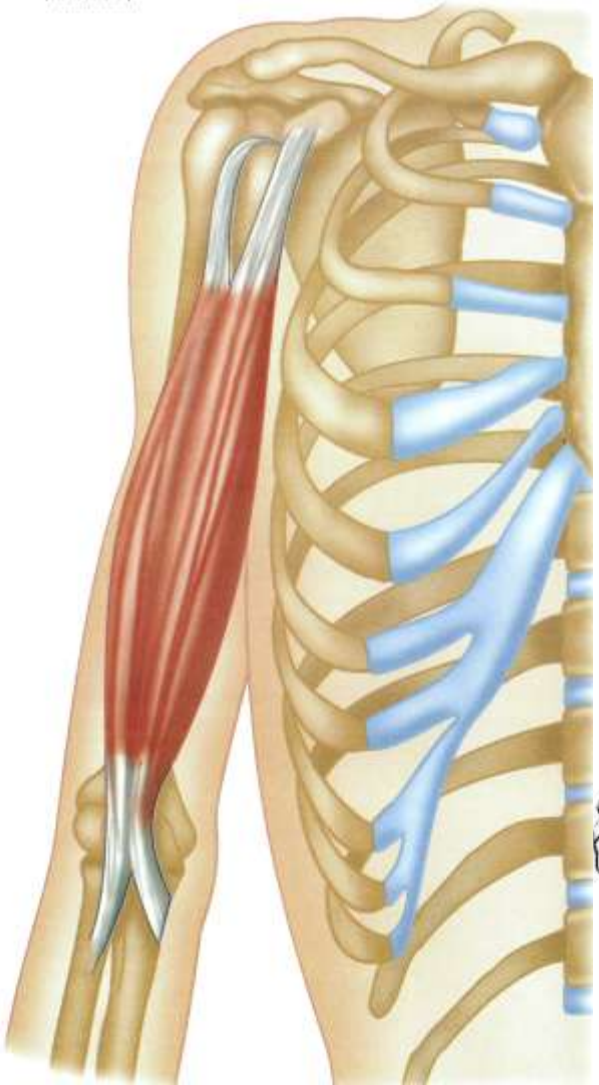

bíceps braquial

Este músculo tiene dos orígenes,
que dan lugar a sendas "cabezas" musculares.

El **bíceps largo**
nace encima de la *glenoides del omóplato*,
por medio de un tendón
que primero atraviesa la cápsula,
después se acoda,
y pasa entre el troquín
y el troquiter y por la corredera bicipital.
De este tendón nacen unas fibras carnosas
que se unen con las del bíceps corto.

El bíceps corto
nace en la *apófisis coracoides*
por medio de un tendón
(en el extremo, parte externa).
Este se convierte en un cuerpo
carnoso que se junta
con el del bíceps largo.

El conjunto del músculo
desciende por el brazo
para formar luego un tendón único;
El cual pasa por delante
de la articulación del codo
y termina en la *parte alta del radio*,
en una zona llamada **tuberosidad bicipital.**



Felipe Isidro
Biceps

BÍCEPS PORCIÓN CORTA

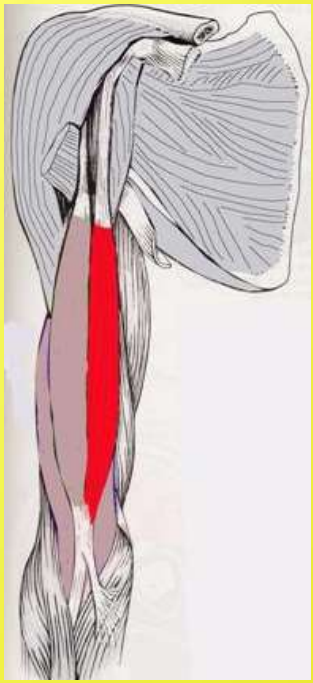

Origen:

La cabeza o porción corta se origina en la apófisis coracoides (mediante un tendón conjunto al del coracobraquial se dirige hacia abajo y hacia afuera situándose por delante del coracobraquial, llegando al compartimiento anterior del brazo).

Inserción:

En la tuberosidad bicipital del radio

Acción:

Sobre todo es supinador. También es flexor pero solo flexiona el brazo cuando está en supinación. Entonces ayuda al braquial anterior en su acción.

Bíceps porción larga

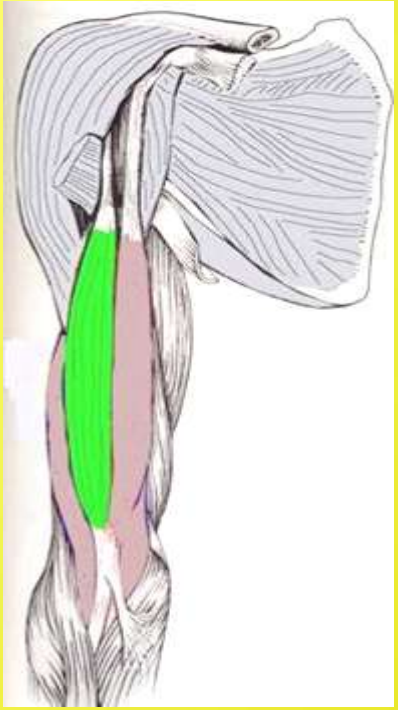

Origen:

La cabeza o porción larga se origina en el tubérculo supraglenoideo de la escápula (mediante un tendón largo que se dirige hacia afuera pasando por dentro de la articulación escápulo-humeral y situándose en la corredera bicipital, donde está cubierto por el ligamento humeral transverso por arriba y por el tendón del pectoral mayor por abajo.

Inserción:

En la tuberosidad bicipital del radio

Acción:

Sobre todo es supinador. También es flexor pero solo flexiona el brazo cuando está en supinación. Entonces ayuda al braquial anterior en su acción.

FELIPE ISIDRO

PALPACIÓN BÍCEPS

El vientre de la porción larga, solicitamos una flexión del codo utilizando la técnica de flexión-relajación, se palpa desde la región del codo hasta donde desaparece debajo del deltoides.

El vientre de la porción corta se palpa por dentro de la larga, aplicando una ligera resistencia a la flexión del codo que está en supinación, con la otra mano palpar sobre el tercio proximal del brazo, descendiendo hacia el codo hasta encontrar un surco que separa las dos porciones. Hay que ayudarse con contracción-relajación. 1. Porción corta. 2. Porción larga.

braquial anterior

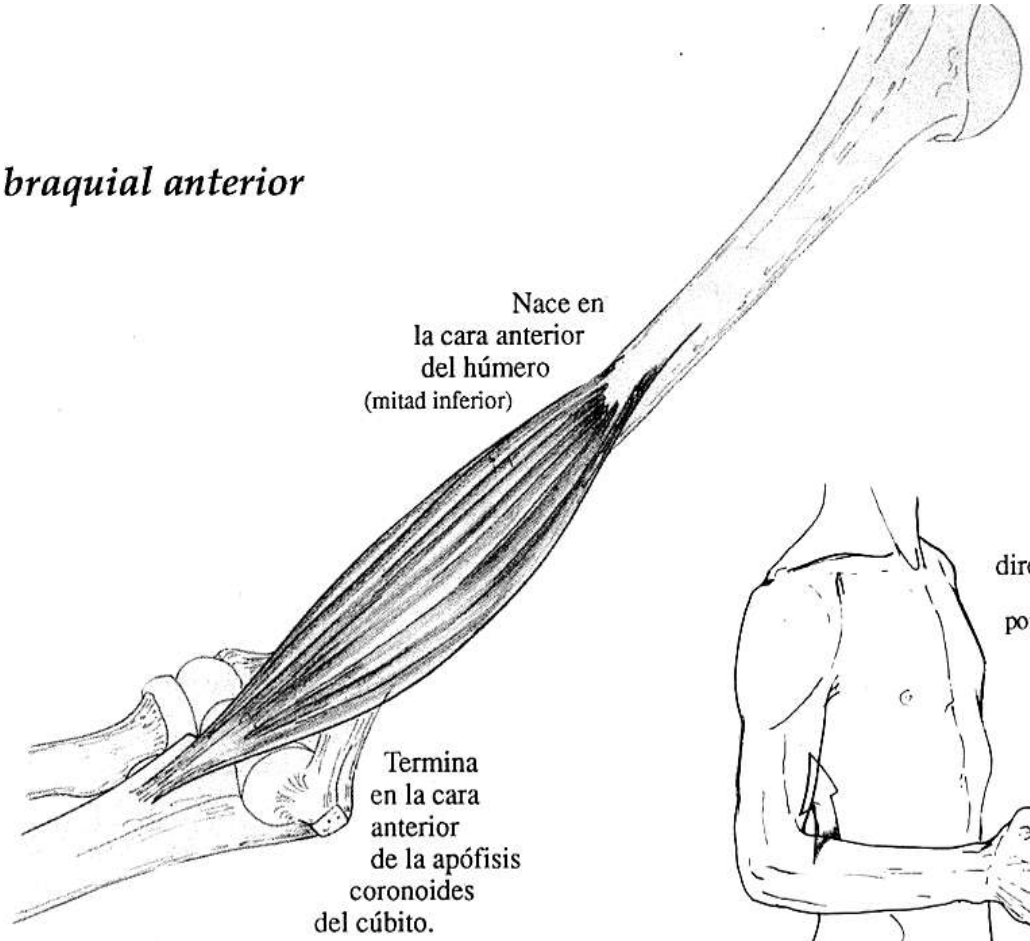

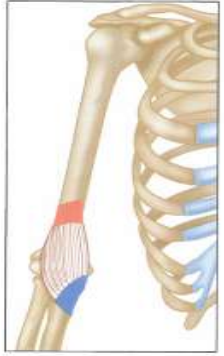

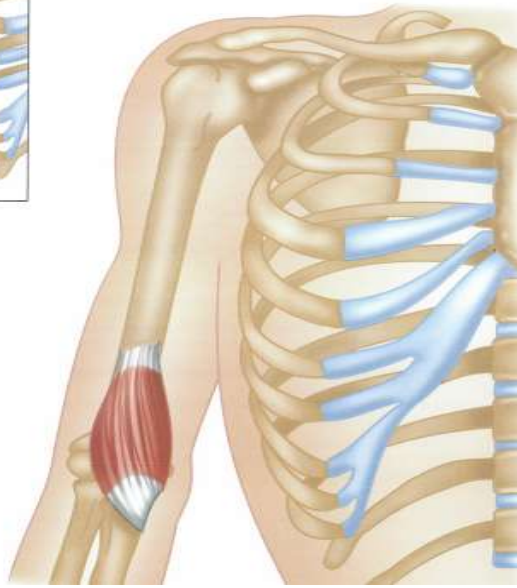

BRAQUIAL ANTERIOR

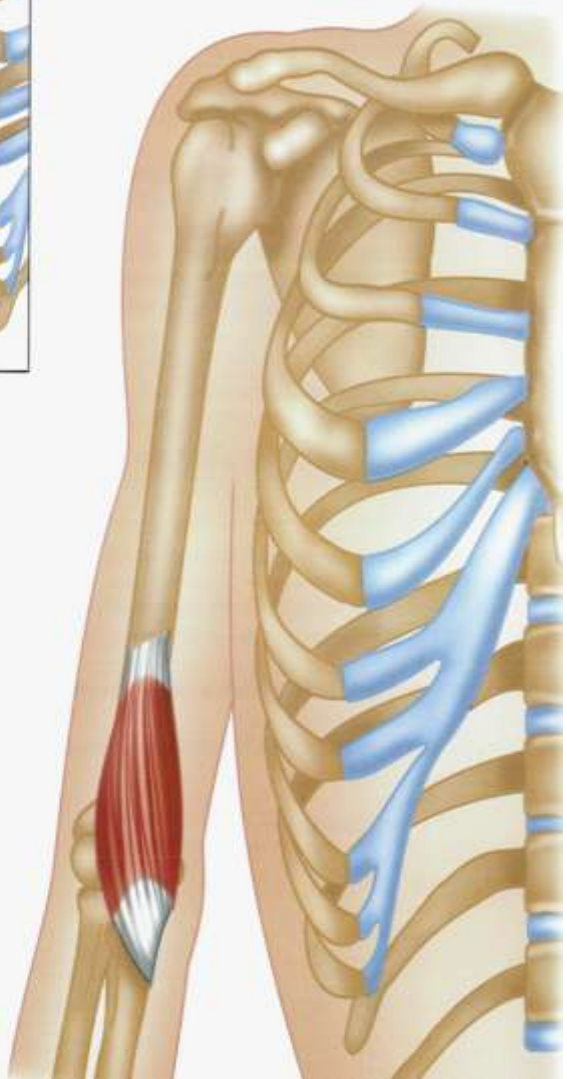

Braquial anterior

Origen:

En las caras anterolateral y anteromedial del húmero por debajo de las inserciones del deltoides y del coracobraquial. Sus fibras se dirigen hacia abajo convergiendo y pasando por delante de la articulación del codo.

Inserción:

Mediante un tendón aplanado en la cara anterior de la apófisis coronoides del cúbito.

Acción:

Es el flexor más potente del codo. Es un músculo ancho.

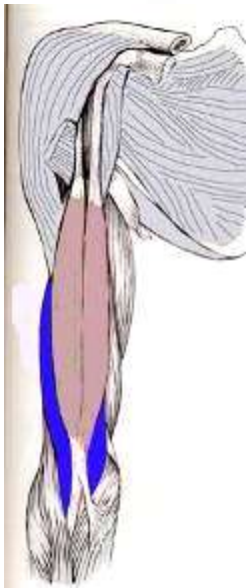

FELIPE ISIDRO

Aquí está el músculo BRAQUIAL ANTERIOR.

supinador largo llamado también braquio radiales

Este músculo nace
en el borde externo
del húmero
(en el tercio inferior).

Recorre el antebrazo

y acaba
en la apófisis estiloides
del radio.

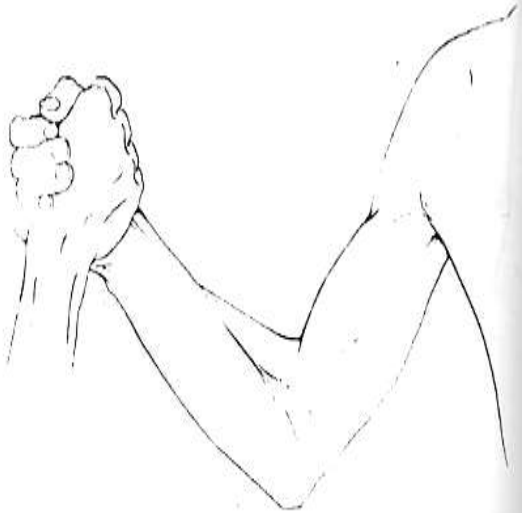

Su acción:
realiza la flexión
del codo a partir de una pronación o de
una supinación, hace volver el antebrazo
a una posición intermedia.
No merece, por lo tanto,
su nombre de supinador

Vista anterior, brazo derecho.

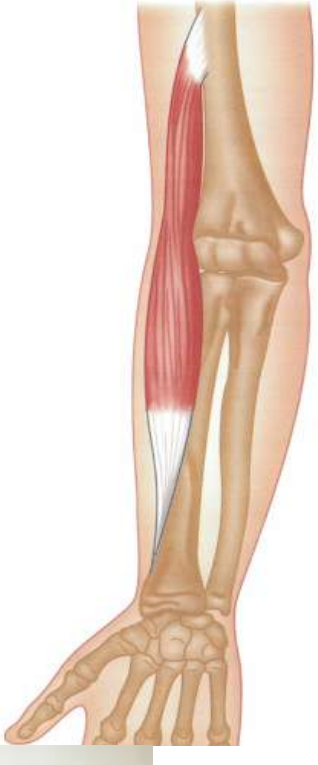

Ahora miremos los dos músculos
que producen la supinación.

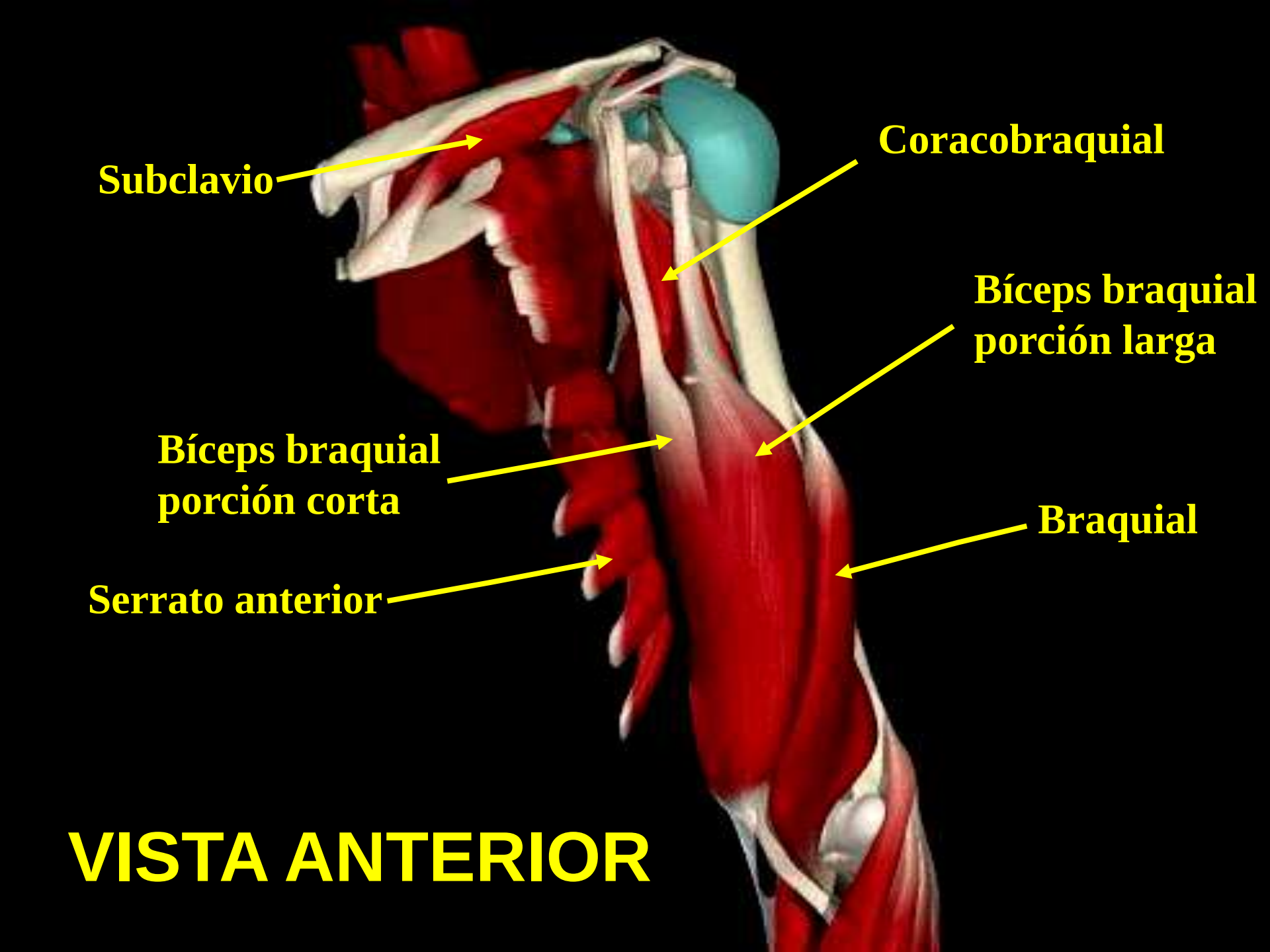
Subclavio
Coracobraquial
Bíceps braquial
porción larga
Bíceps braquial
porción corta
Braquial
Serrato anterior
VISTA ANTERIOR

TRÍCEPS BRAQUIAL

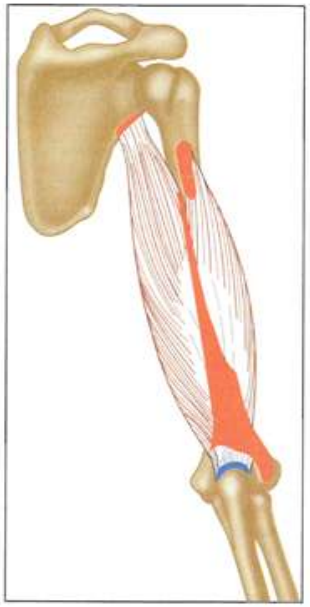

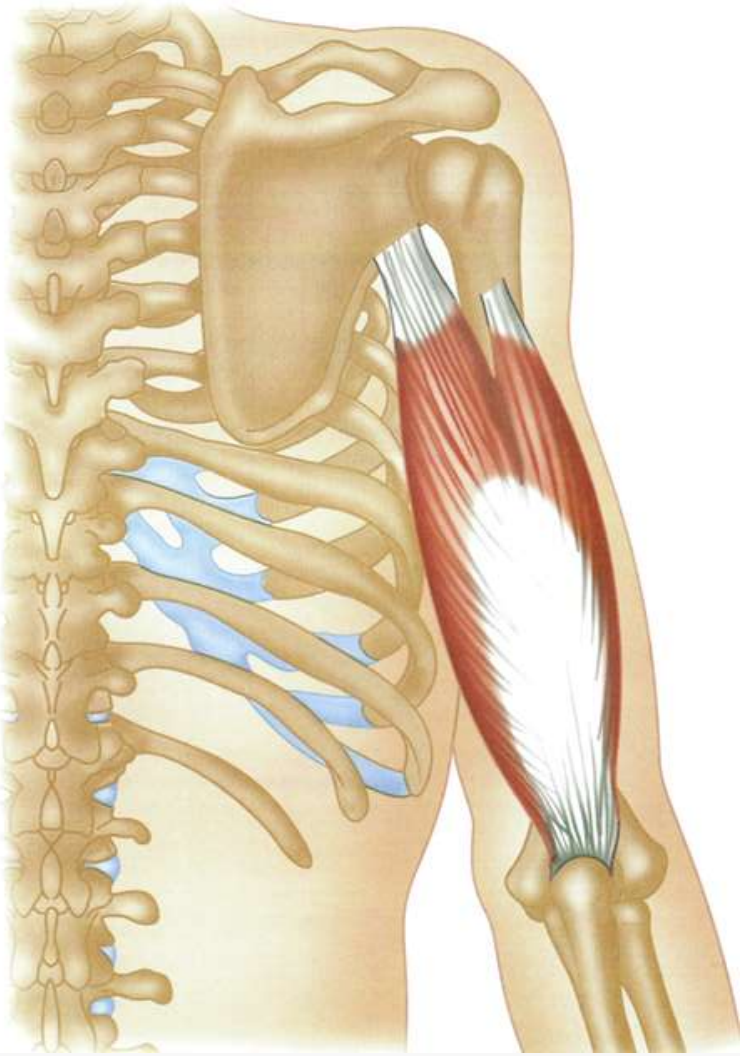

Felipe Isidro

tríceps braquial

Tal como su nombre indica, este músculo está formado por tres cabezas:

el tríceps largo, biarticular, nace por medio de un tendón en la parte inferior de la glena del omóplato,

el vasto externo nace en la cara posterior del húmero, a lo largo del borde externo, en la mitad superior

el vasto interno nace en la cara posterior del húmero (mitad inferior)

las tres cabezas se reúnen en un tendón común, ancho y plano, que termina en la cara superior del olécranon.

Su acción: el conjunto del músculo realiza la extensión del antebrazo sobre el brazo; el tríceps largo, por estar unido con el omóplato, participa en la aducción y en la retropulsión del brazo.

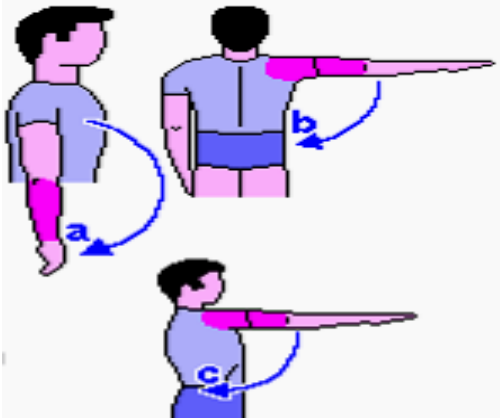

anconeo

Este músculo nace en la cara posterior del epicóndilo del húmero y termina en la cara posterior del cúbito (cuarto superior), es extensor del codo. Es un poco abductor: actúa sobre el cúbito en los movimientos de pronación.

TRÍCEPS: cabeza corta

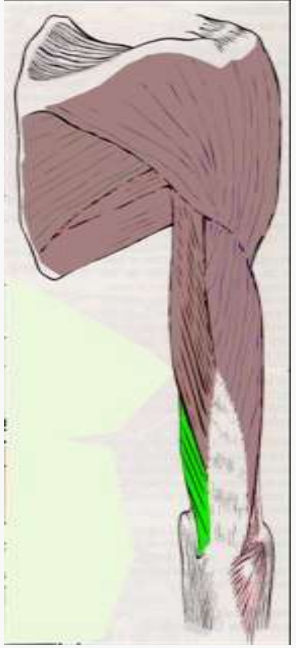

Origen:

La cabeza corta se origina en la cara posterior del húmero, en la cara posterior del tabique intermuscular medial del brazo y en la cara posterior del tabique intermuscular lateral del brazo. Sus fibras se dirigen hacia abajo y hacia afuera.

Los tres vientres musculares se reúnen en la cara posterior del brazo y forman un tendón que se inserta en la cara superior del olécranon.

Inserción:

Olécranon en la cara posterior del cúbito.

Acción:

Extensor del codo

FELIPE ISIDRO

TRÍCEPS: cabeza larga

Origen:

La cabeza larga del tríceps se origina en el tubérculo infraglenoidal de la escápula, desciende pasando por el triangulo homo-humeral, por delante del redondo menor y por detrás del redondo mayor y llega a la región posterior del brazo.

Los tres vientres musculares se reúnen en la cara posterior del brazo y forman un tendón que se inserta en la cara superior del olécranon.

Inserción:

Olécranon en la cara posterior del cúbito.

Acción:

Extensor del codo

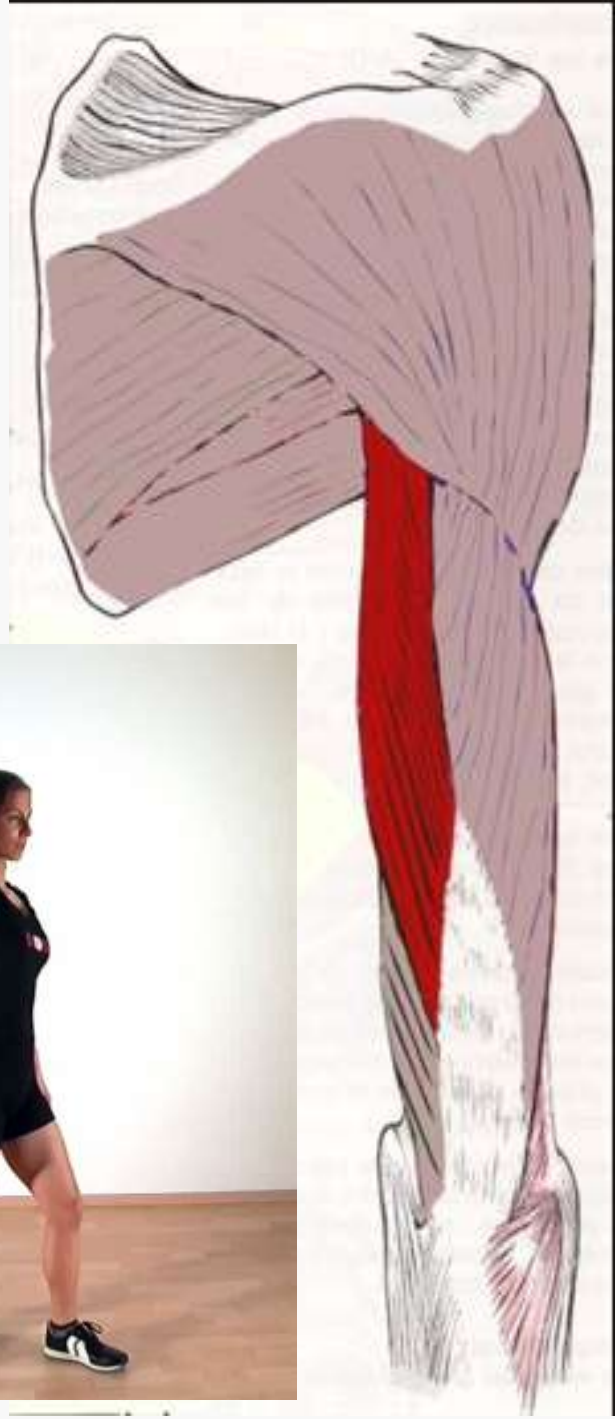

TRÍCEPS: cabeza lateral

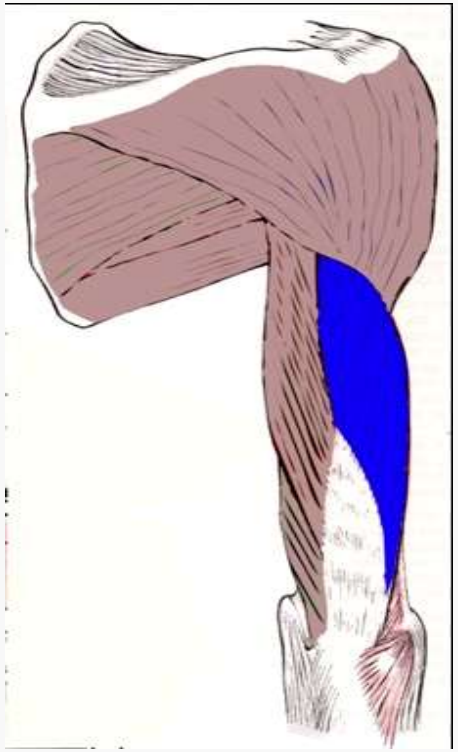

Origen:

La cabeza lateral se origina en la cara posterior del húmero y en la cara posterior del tabique intermuscular lateral del brazo, sus fibras se dirigen hacia abajo y hacia adentro cubriendo el canal radial el cual transforma en un conducto óseo-muscular por el cual pasan el nervio radial y la arteria braquial (humeral) profunda.

Los tres vientres musculares se reúnen en la cara posterior del brazo y forman un tendón que se inserta en la cara superior del olécranon.

Inserción:

Olécranon en la cara posterior del cúbito.

Acción:

Extensor del codo

PALPACIÓN TRÍCEPS

- Porción larga: Paciente sentado con brazo en abducción de 90º y flexión del codo de 90º. El terapeuta solicita una extensión del codo contra resistencia, se palpa el tendón proximal de la cabeza larga en la parte posterior del hombro, en contacto con la parte posterior del deltoides.

El cuerpo se palpa por detrás pidiéndole al paciente una extensión o retropulsión del codo contra resistencia. 1. Cuerpo muscular porción larga. 2. Vasto externo. 3. Vasto interno

- **Vasto externo:** La cabeza lateral o vasto externo se sitúa por fuera y delante de la cabeza larga. Una extensión del codo contra resistencia con el brazo caído a lo largo del cuerpo facilitará la visualización.

- **Vasto interno:** La cabeza medial o vasto interno se sitúa en la parte interna del brazo. Mediante movimientos de contracción-relajación con el codo en extensión, facilitamos la visualización de esta porción que se sitúa en la prolongación distal de la cabeza larga.

1. vasto interno. 2. Cabeza larga. 3. Vasto externo

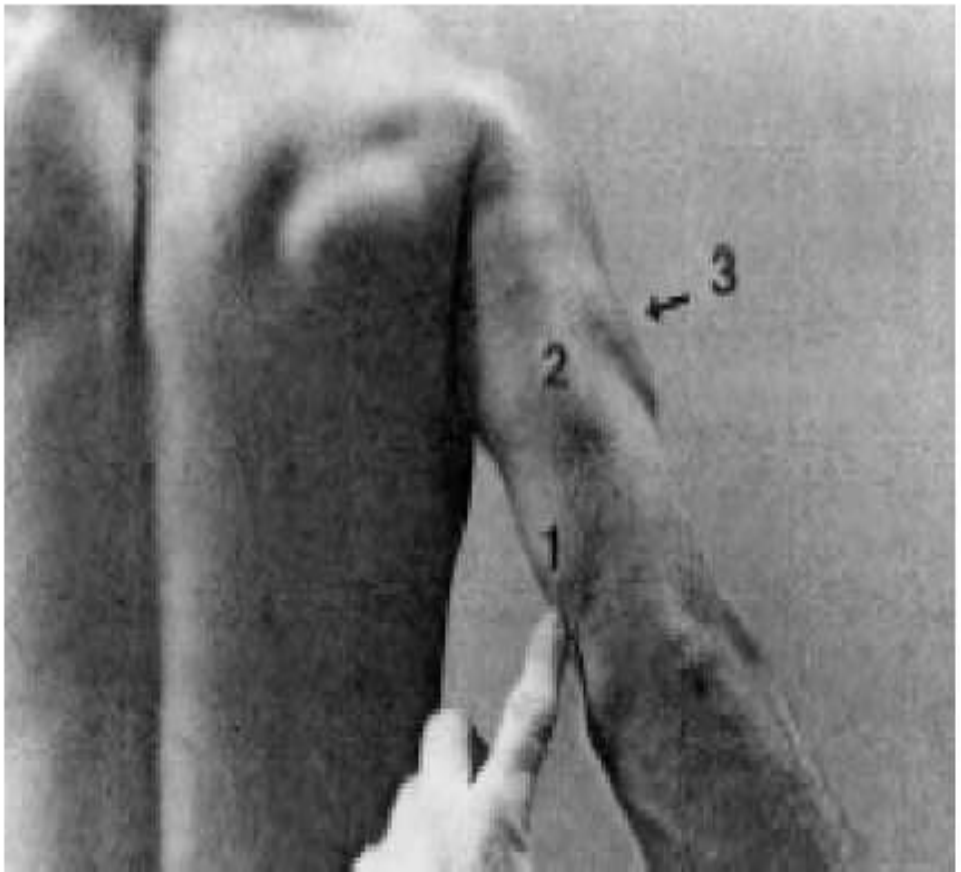

DELTOIDES

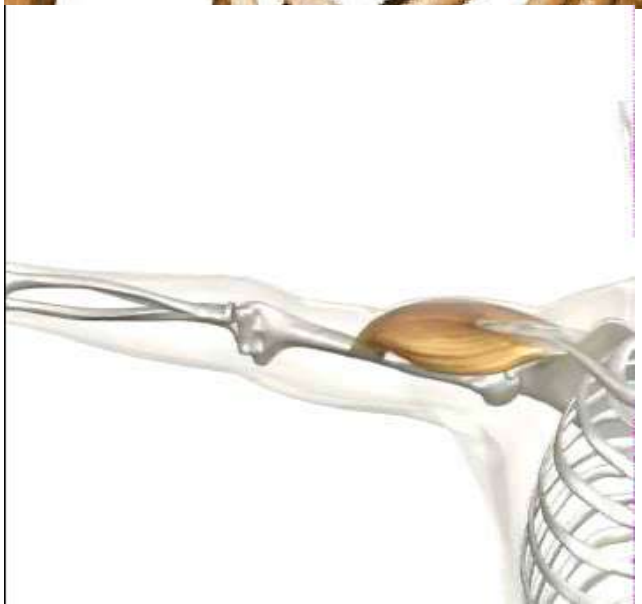

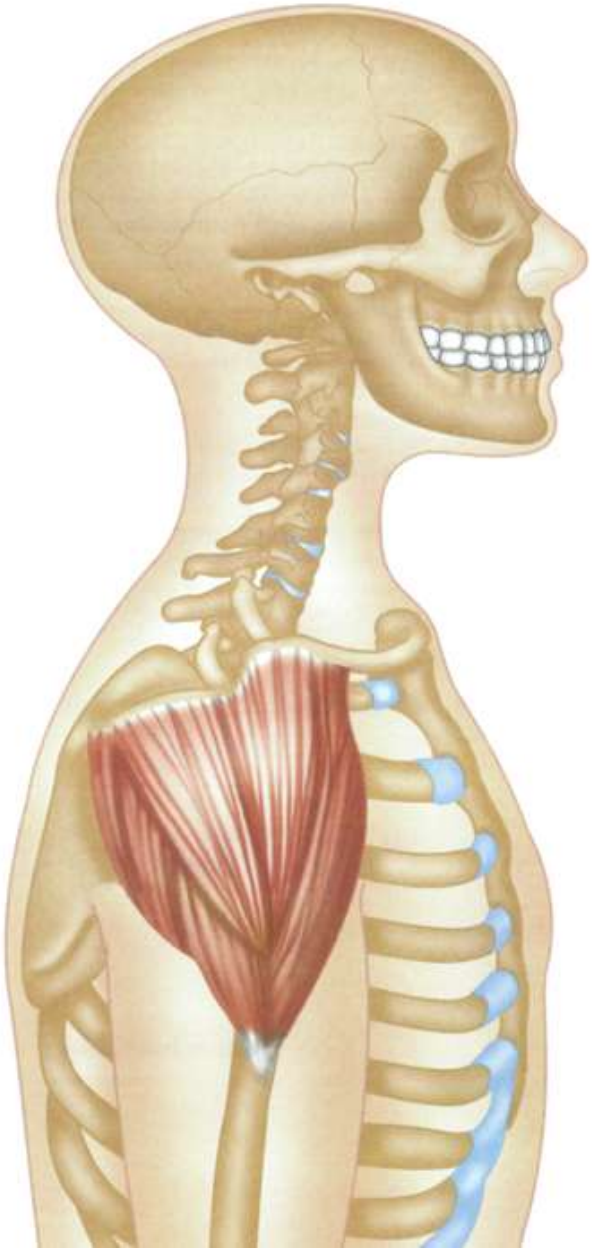

Felipe Isidro
Deltoid
Aquí está el músculo DELTOIDES.

DELTOIDES

Este músculo superficial forma el perfil del hombro. Está dividido en tres haces:

El haz anterior se inserta en la *clavícula* (tercio externo del borde anterior).

el haz medio se inserta en el borde externo *del acromion*

y el haz posterior, se inserta en la espina del omóplato (en la parte inferior del borde posterior).

Los tres haces convergen hacia la *parte media del brazo*, para terminar en la *cara externa del húmero*.

Su acción:
el haz anterior realiza la antepulsión y la rotación interna del brazo.

el haz posterior efectúa *la retropulsión del brazo.*

el haz medio efectúa *la abducción del brazo.*

anterior **medial** **posterior**



PALPACIÓN DELTOIDES

- fascículo anterior: Paciente sentado, brazo en abducción de 90º con el codo en flexión le pedimos abducción horizontal hacia delante a la que el terapéuta opone resistencia, se hace presa con el pulgar-índice, delimitando el fascículo.

- fascículo medio: Paciente con brazo en abducción de 90º con codo flexionado oponiendo resistencia a la abducción, los pulgares delimitan el fascículo medio.

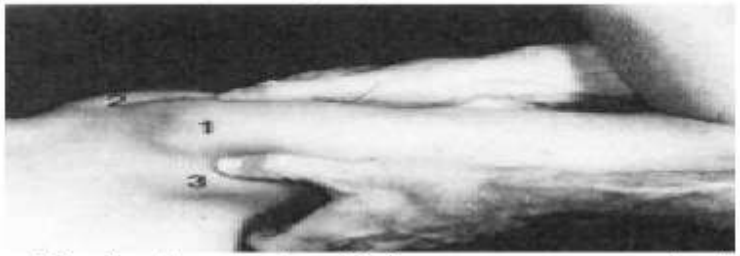

- fascículo posterior: Paciente en decúbito prono o sentado, con abducción de 90º y codo flexionado, se le pide abducción horizontal del brazo oponiendo resistencia.

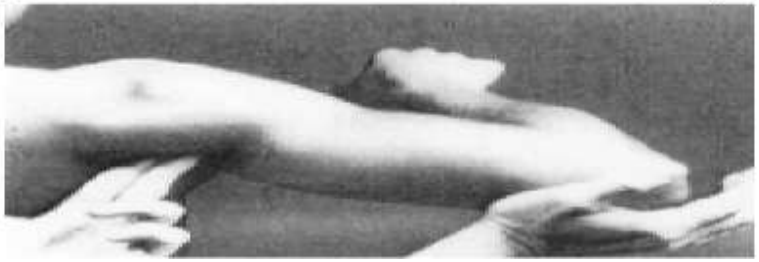

Manguito de los rotadores

Estos cuatro músculos profundos forman ***el manguito de los rotadores.***

Sus tendones están adheridos a la cápsula.

Además de su acción movilizadora del húmero, desarrollan un papel importante como "ligamentos activos" de la articulación.

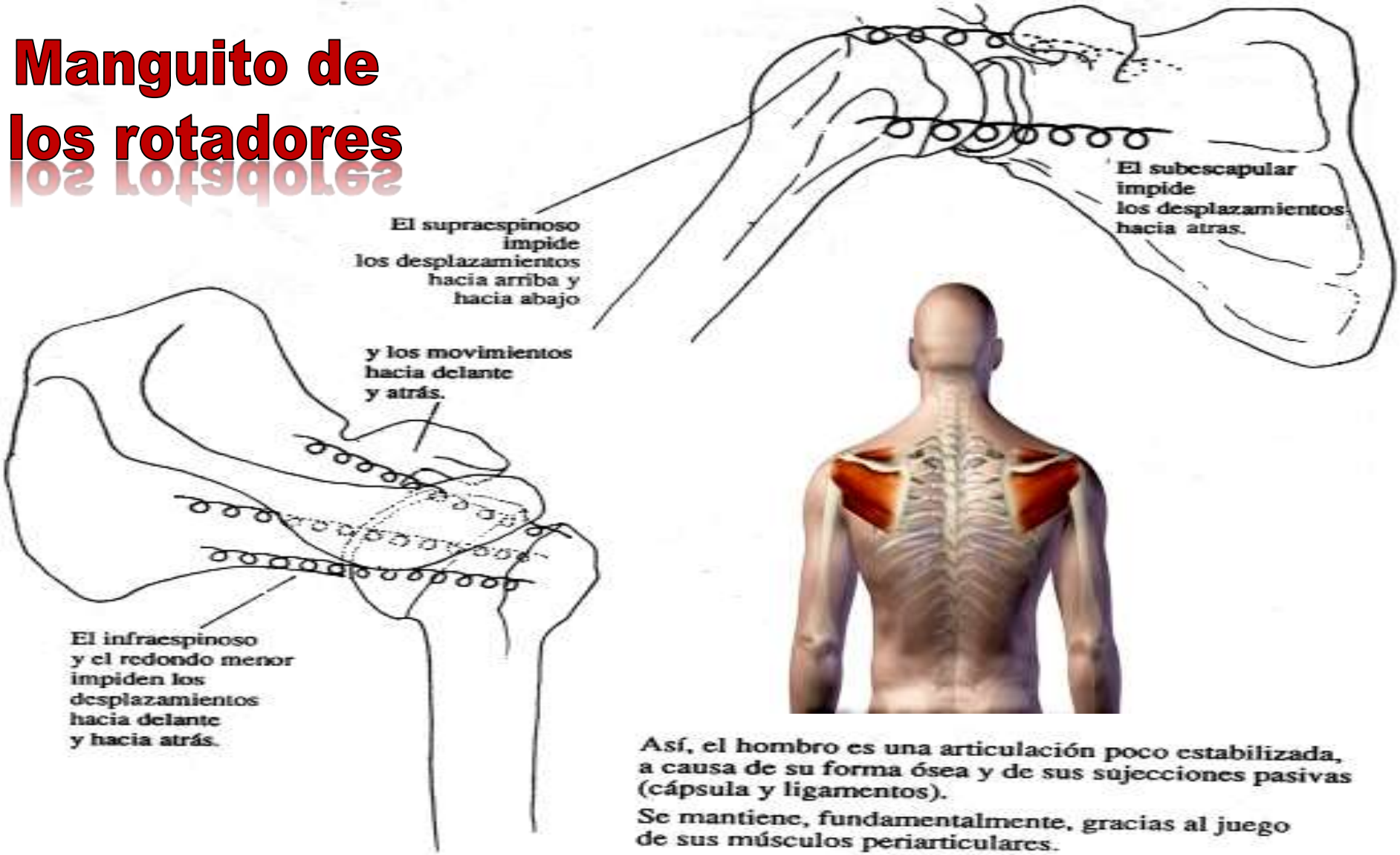

Así, el hombro es una articulación poco estabilizada, a causa de su forma ósea y de sus sujecciones pasivas (cápsula y ligamentos).

Se mantiene, fundamentalmente, gracias al juego de sus músculos periarticulares.

Pero este juego se puede desajustar, éste es el motivo de que *el hombro se vea sujeto, frecuentemente, a dolores periarticulares.*

Felipe Isidro
Ahora miremos los cuatro músculos pequeños
que mantienen unida la articulación del hombro.

subescapular

Este músculo nace en la *cara profunda* (anterior) *del omóplato* (aquí se ve el omóplato por delante), sus fibras convergen hacia el ángulo externo del omóplato, donde se forma un tendón que termina *en la parte alta del húmero, en el troquín.*

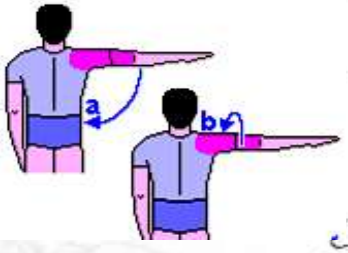

Su acción: es el principal *rotador interno del brazo.*

supra espinoso

Este músculo nace en la *fosa supraespinosa*, cara superior del omóplato. Aquí vemos el omóplato desde atrás y desde arriba.

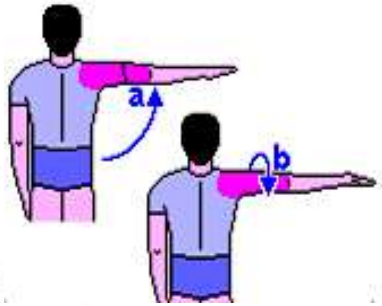

Da lugar a un tendón que pasa por debajo de la bóveda formada por el acromion, la apófisis coracoides y el ligamento que los une.

Termina en el *polo superior del troquiter.*

La parte terminal del tendón supraespinoso está recubierta de una **importante bolsa serosa**, que lo separa de la cara inferior del acromion y del deltoides. *Este conjunto está considerado como un elemento articular que completa la escapulohumeral.* En caso de patología (adherencias, en particular) se ven limitados los movimientos de la escapulohumeral.

Su acción: realiza la *abducción del brazo.* Su acción es poco potente, pero se acopla con la del deltoides

SUPRAESPINOSO

SUBESCAPULAR

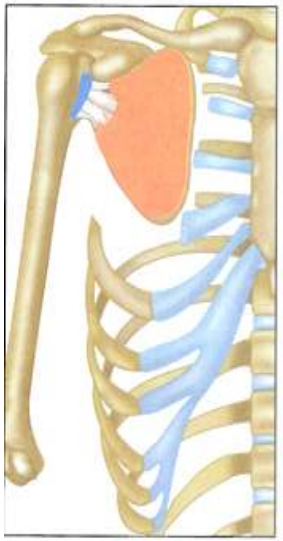

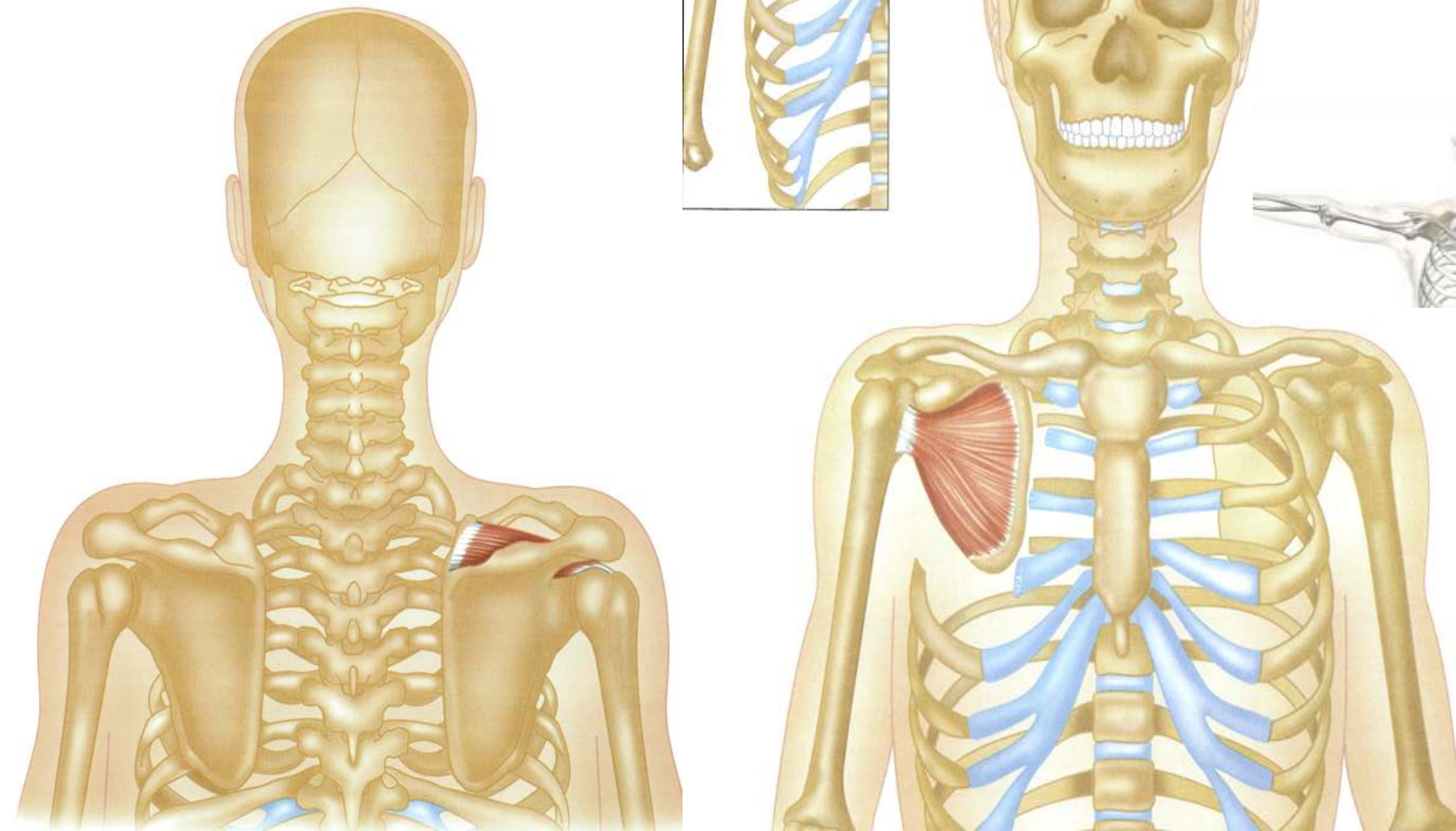

Rotura supraespinoso

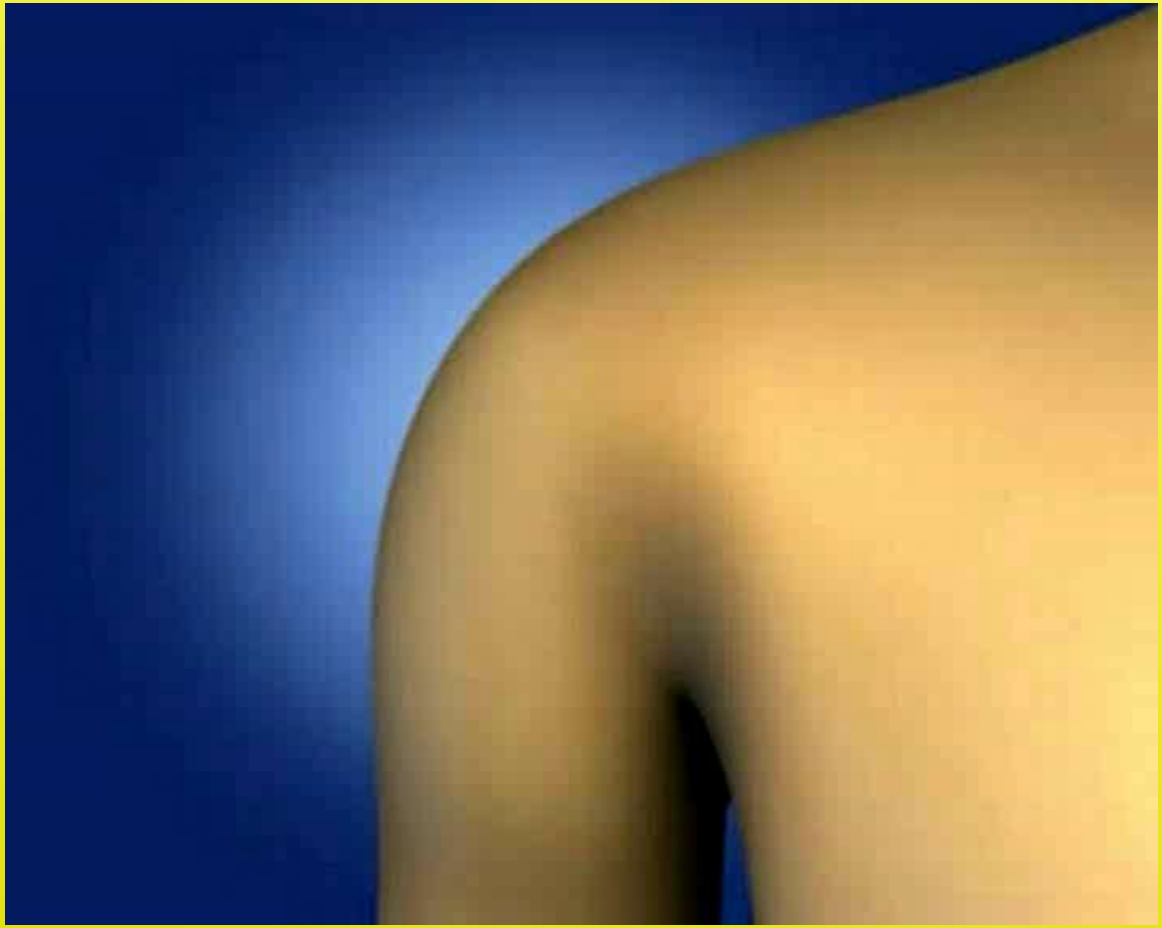

infraespinoso

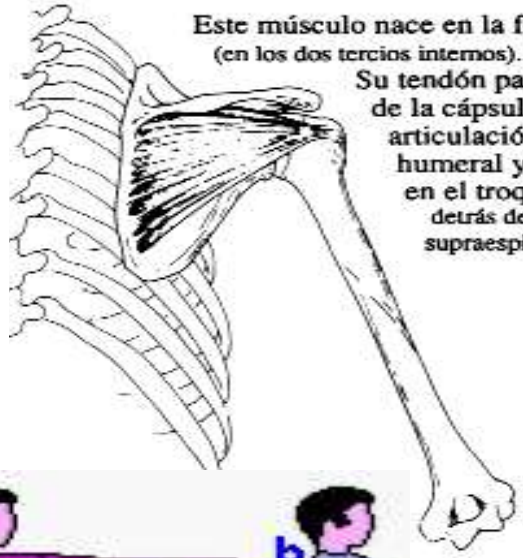

Este músculo nace en la fosa infraespinosa
(en los dos tercios internos).
Su tendón pasa por encima de la cápsula de la articulación escapulo-humeral y termina en el troquiter, detrás del supraespinoso.

Su acción:
efectúa la rotación externa del húmero
y participa un poco en la abducción.

redondo menor

Este músculo nace en la fosa infraespinosa,
a lo largo del borde externo del omóplato.
Termina en el *troquiter, detrás del infraespinoso.*

Su acción:
efectúa la *rotación externa del húmero*

INFRAESPINOSO

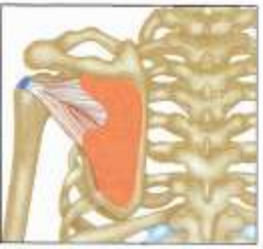

REDONDO MENOR

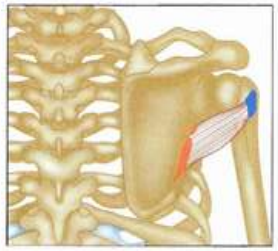

PALPACIÓN SUPRAESPINOSO

Paciente en decúbito prono o sentado, sólo es palpable por encima de la espina de la escápula a través del trapecio en la fosa supraespinosa. El movimiento del brazo en abducción permite percibir mejor el músculo, ya que es estabilizador de la escápula en ese movimiento.

Para palpar la inserción humeral colocar el hombro en rotación interna y extensión (cara dorsal de la mano y la cara posterior del antebrazo se aplican sobre la espalda). El troquíter es palpable por delante del vértice del acrominon.

PALPACIÓN SUBESCAPULAR

Paciente en decúbito supino o sentado, colocar el brazo en antepulsión de 90ª, hacemos una tracción del brazo para liberar la escápula de la parrilla costal deslizándola hacia la cara anterior, al tiempo que hace una rotación interna, palpándose por dentro de la axila por delante de la escápula (por fuera del dorsal ancho y por detrás del pectoral mayor)

FELIPE ISIDRO

PALPACIÓN INFRAESPINOSO

El paciente puede estar sentado o en supino, el brazo a 90º de separación y el codo a 90º flexión a partir de esa postura le pedimos que haga rotación externa (antebrazo hacia atrás) impidiéndoselo, que provoca que el músculo aparezca en la fosa infraespinosa, siguiendo el tendón por el borde exterior de la escápula hasta que se mete debajo del deltoides.

INFRAESPINOSO (palpación del tendón)

Colocamos el dedo pulgar por debajo del borde posteroinferior del acromion. **(primera foto)**

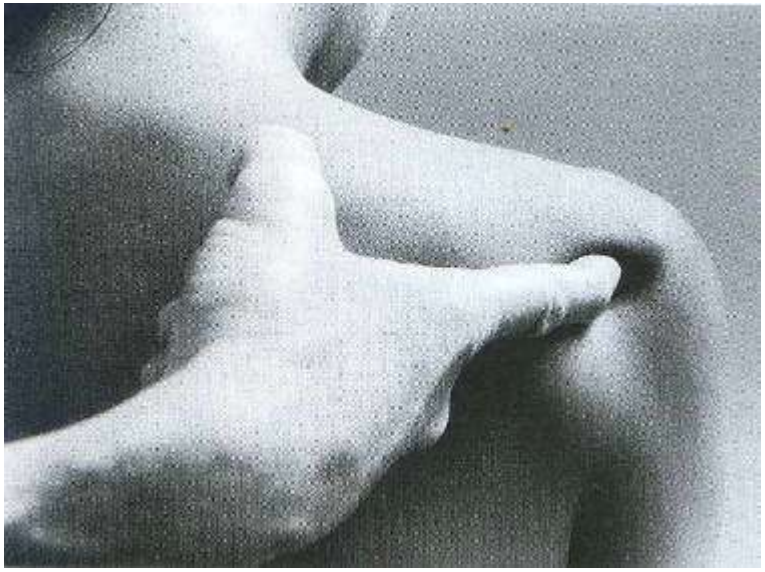

Para realizar la palpación correctamente, colocamos el brazo del paciente en flexión, aducción y rotación externa.
(segunda foto)

Nota: El tendón del redondo menor también se palpa así.

PALPACIÓN REDONDO MENOR

El paciente en prono o en sedestación. El terapeuta mantiene el brazo del paciente con el hombro a 90º de abducción, flexión de codo de 90º y antebrazo en pronación. Sujetando su antebrazo, colocamos los dedos en el borde externo de la escápula, entre el deltoides por arriba y el redondo mayor por abajo. Se le pide que haga sucesivas rotaciones externas del brazo contrarresistencia. Se nota como una bola.

FELIPE ISIDRO

PECTORAL

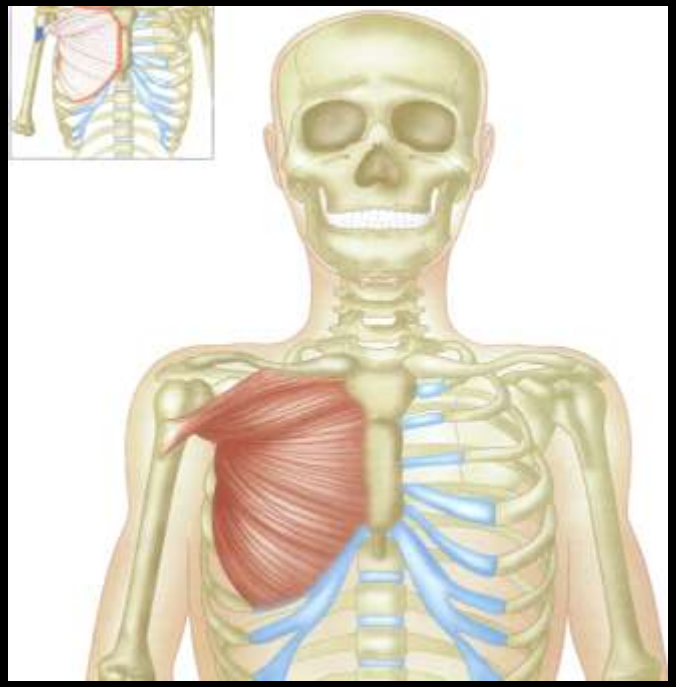

pectoral mayor

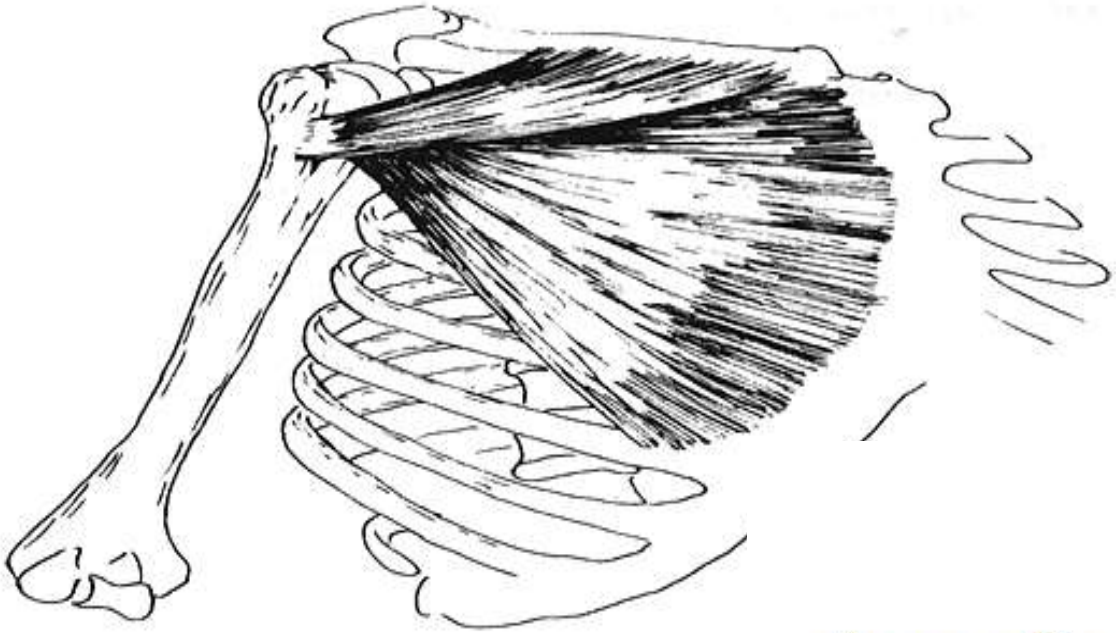

Se origina en la clavícula
(en los 2/3 internos
del borde anterior),
en todo el largo del esternón
y en los cartílagos costales.

Las fibras se unen torciéndose
formando luego un tendón
aplanado que termina en
la *cresta externa de
la corredera bicipital.*

estiramiento
del gran
pectoral

Su acción:

- si el punto fijo es la caja torácica,
el conjunto de las fibras realizan la *aducción
del brazo y su rotación interna.*
Es el músculo del abrazo
y de la suspensión braquial
(windsurfing, por ejemplo).
Las fibras superiores realizan la *antepulsión*
(hasta 60 grados).
Las fibras inferiores
efectúan el *regreso
del movimiento*
(hasta 0 grados)

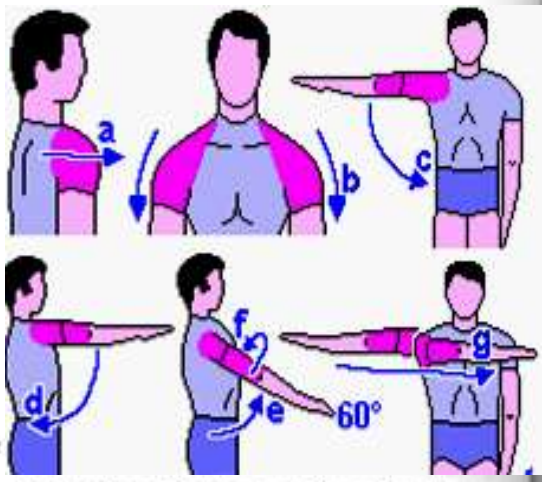

— si el punto fijo es el hombro:
- las fibras superiores hacen *descender la clavícula*
- las fibras inferiores son *inspiradoras*

— si el hombro está fijo con el brazo en antepulsión, todas las fibras son inspiradoras.

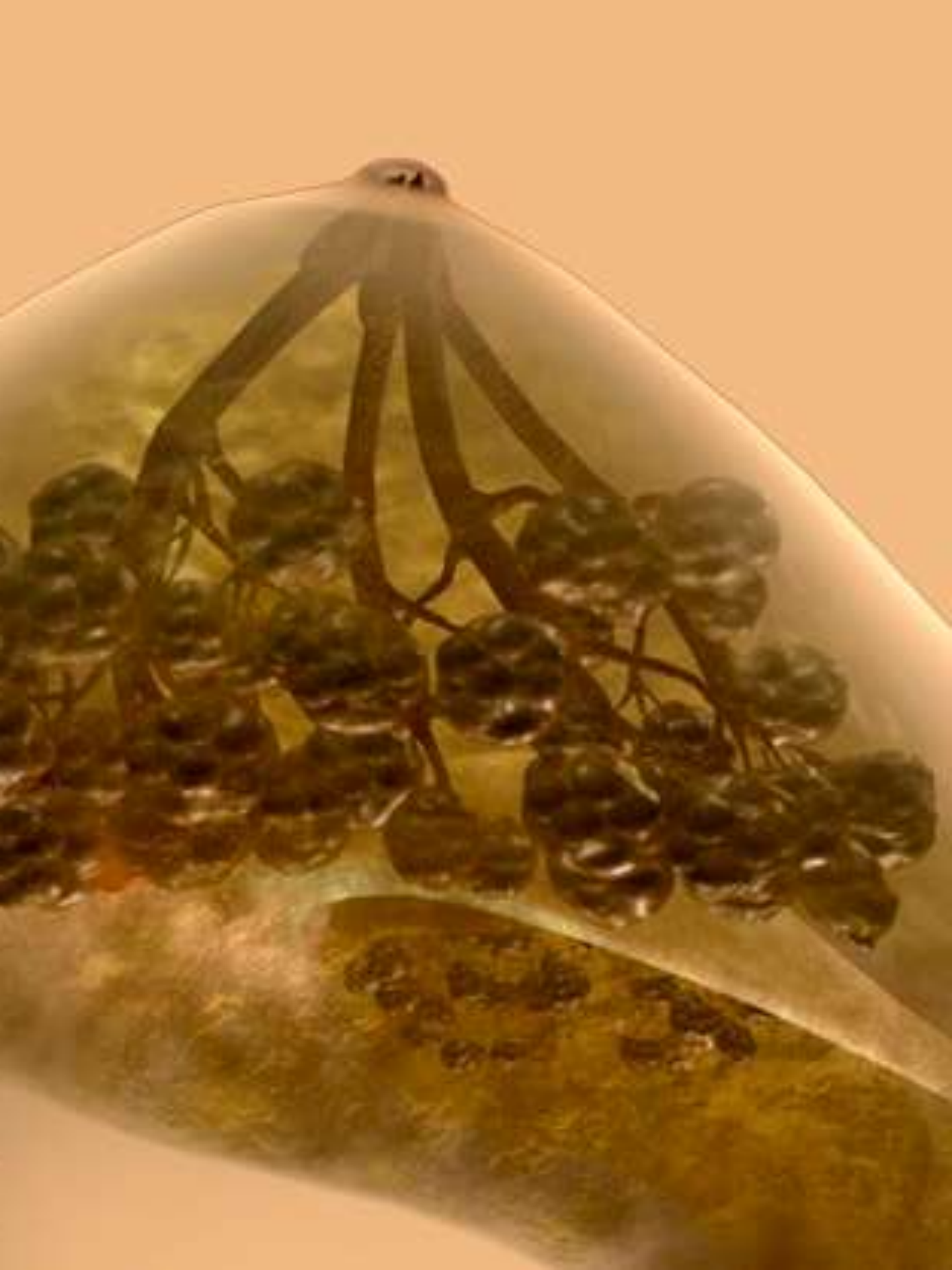

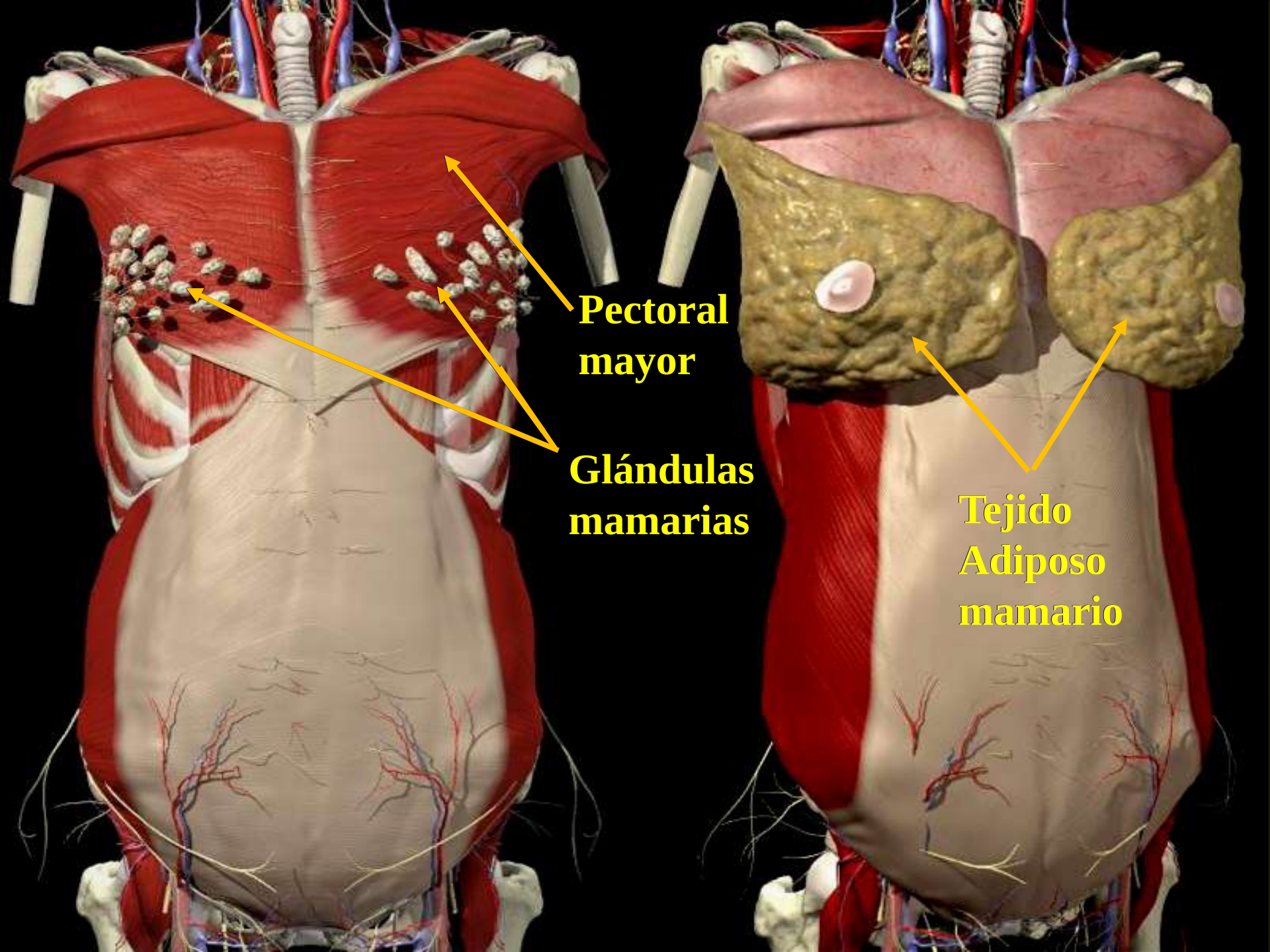
Pectoral mayor
Glándulas mamarias
Tejido Adiposo mamario

Felipe Isidro

Pectoral mayor, porción clavicular (superior)

Origen:

Porción clavicular (fibras claviculares): en las 2/3 mediales de la zona anterior de la clavícula.

Inserción:

La cresta del tubérculo mayor (subtroquiteriana)

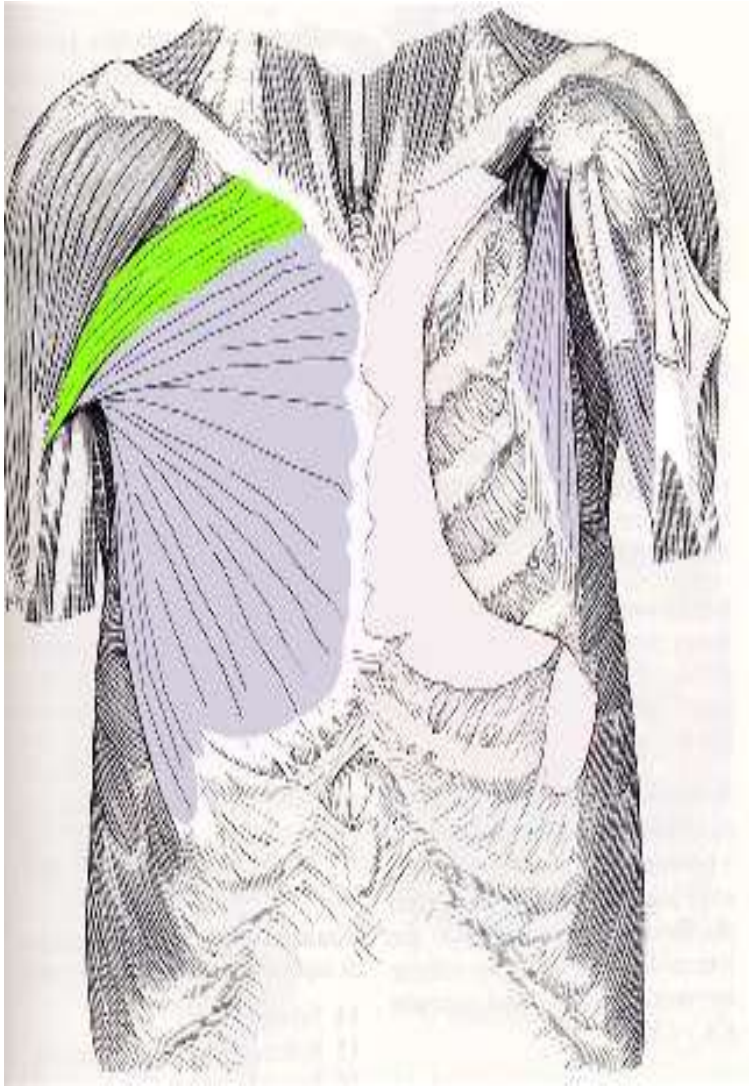

Pectoral mayor, porción esternocostal (medial)

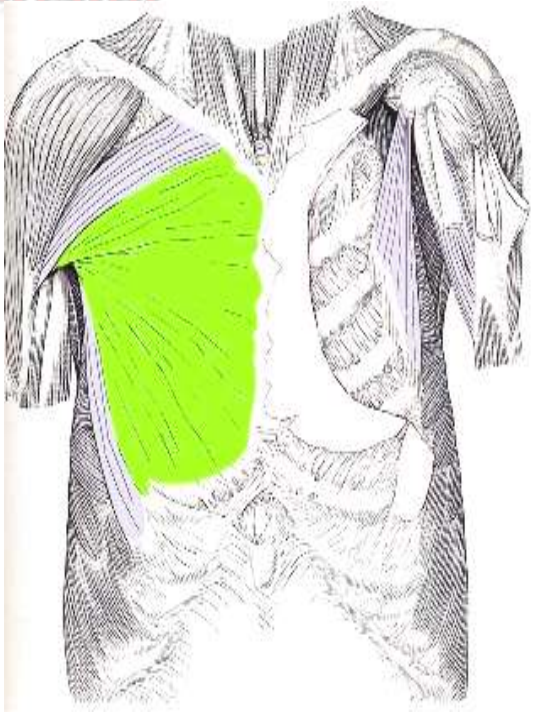

Origen:

Porción esternocostal (fibras esternales): en la mitad correspondiente de la cara anterior del esternón y cara anterior de los siete primeros cartílagos costales.

Porción abdominal (fibras abdominales): en la vaina del músculo recto mayor del abdomen. Las fibras musculares se dirigen hacia a fuera y convergen en un tendón

Inserción:

La cresta del tubérculo mayor(subtroquiteriana)

Pectoral mayor, porción abdominal (inferior)

Origen:

Porción abdominal (fibras abdominales): en la vaina del músculo recto mayor del abdomen. Las fibras musculares se dirigen hacia a fuera y convergen en un tendón

Inserción:

La cresta del tubérculo mayor (subtroquiteriana)

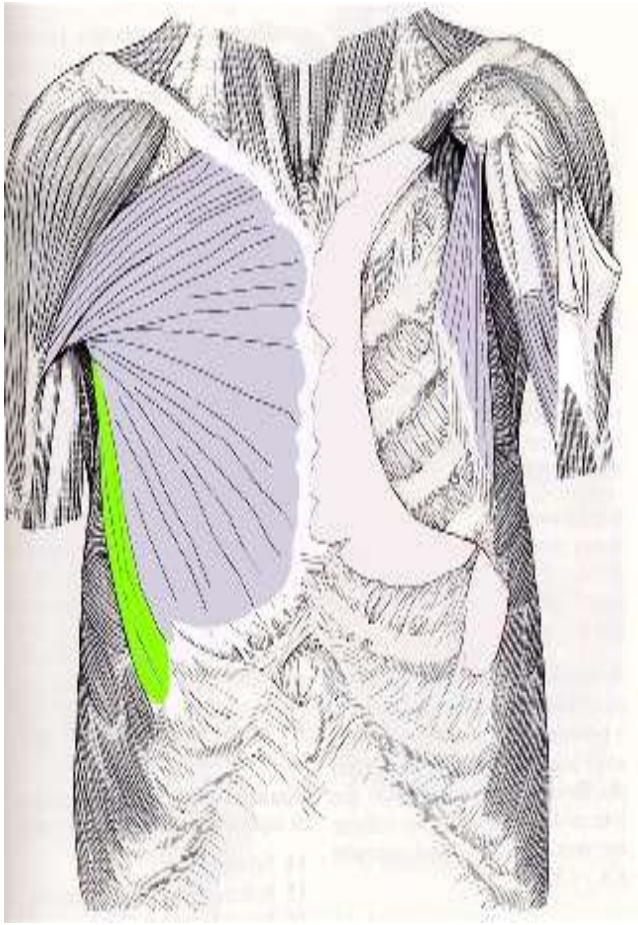

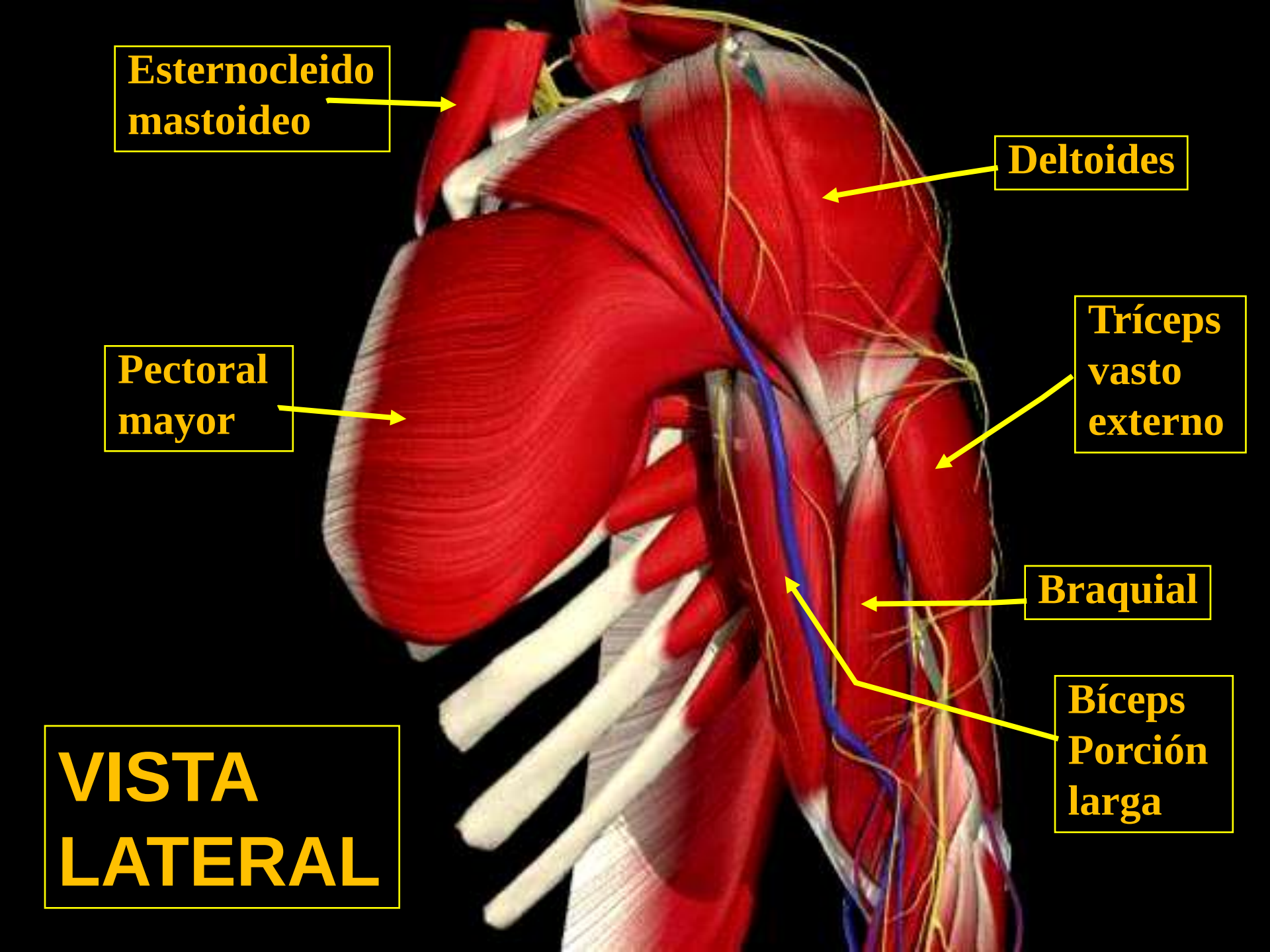
Esternocleido mastoideo
Deltoides
Tríceps vasto externo
Pectoral mayor
Braquial
Bíceps Porción larga
VISTA LATERAL

PALPACIÓN PECTORAL MAYOR

-fibras esternales: el paciente sentado y con el brazo en abducción de 90º, lo lleva a aducción horizontal y rotación interna aplicándole resistencia. Tocamos las fibras desde la axila al esternón (en las mujeres es difícil de apreciar ya que las mamas quedan encima). 1. Fibras esternales. 2. Fibras claviculares.

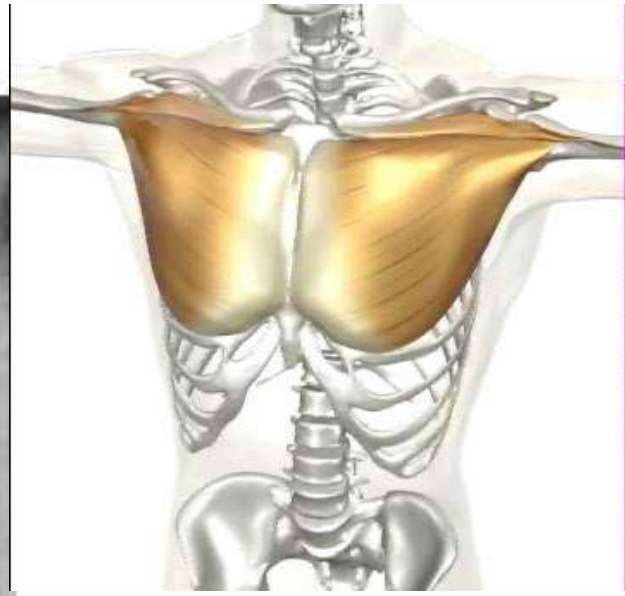

-fibras claviculares, paciente sentado o en supino, llevamos en brazo en abducción de 90º, con el codo flexionado 90ºy el brazo en supinación. Se le aplica una resistencia en la parte medial del brazo y se le pide una aducción horizontal del brazo. Se palpa bajo la clavícula buscando las fibras superiores del pectoral. 1. Fibras claviculares. 2. Fibras esternales.

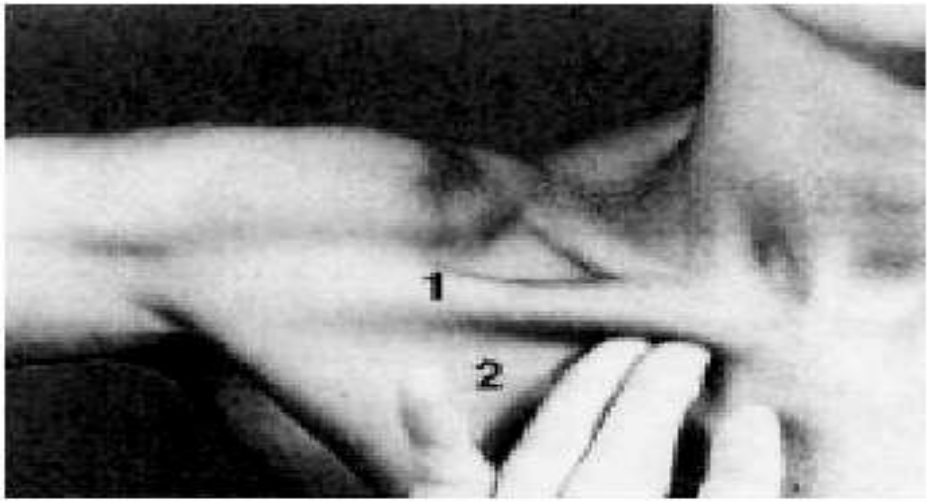

-fibras abdominales: en igual posición intentando llevar el brazo en sentido caudo-caudal, es decir, de arriba-abajo.

Felipe Isidro
El pectoral menor se origina entre
la segunda y la cuarta costilla

DIAFRAGMA

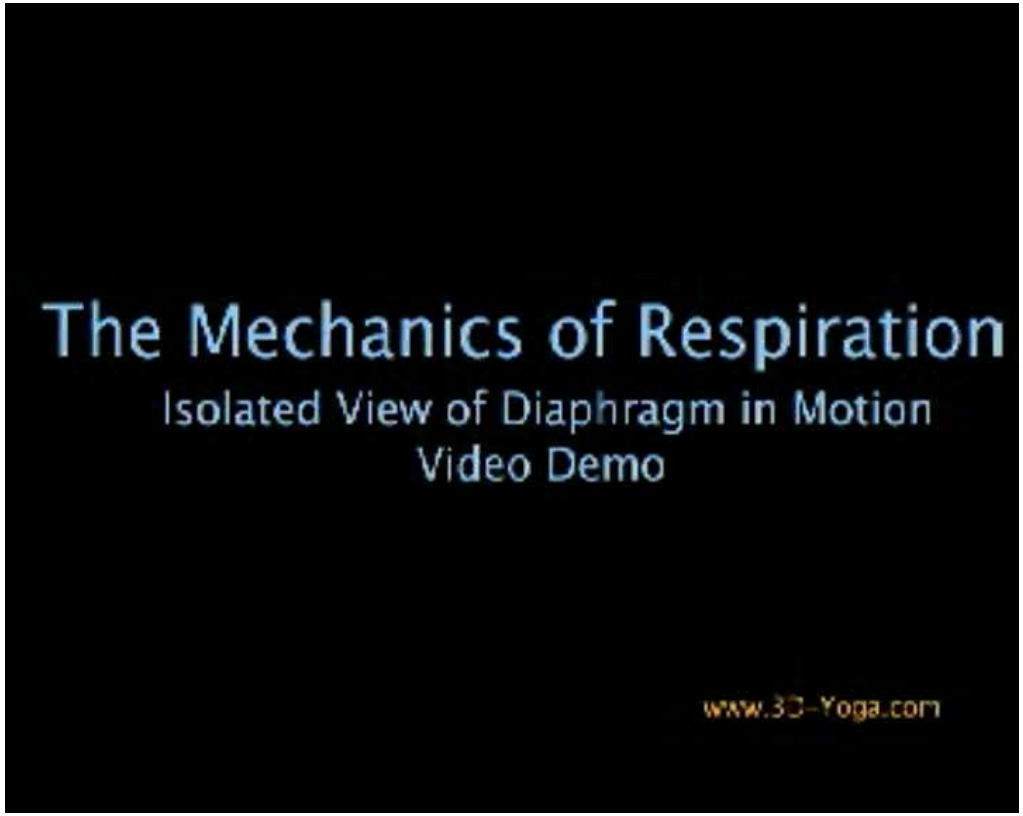
The Mechanics of Respiration
Isolated View of Diaphragm in Motion
Video Demo

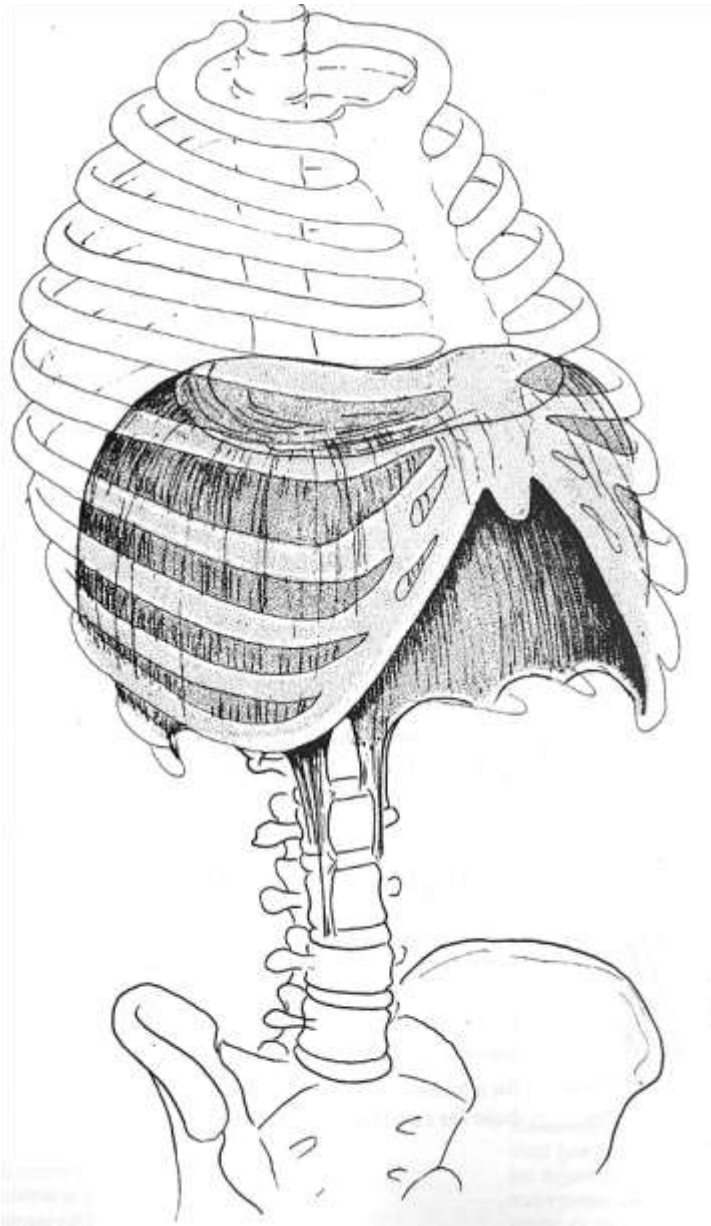

Diafragma

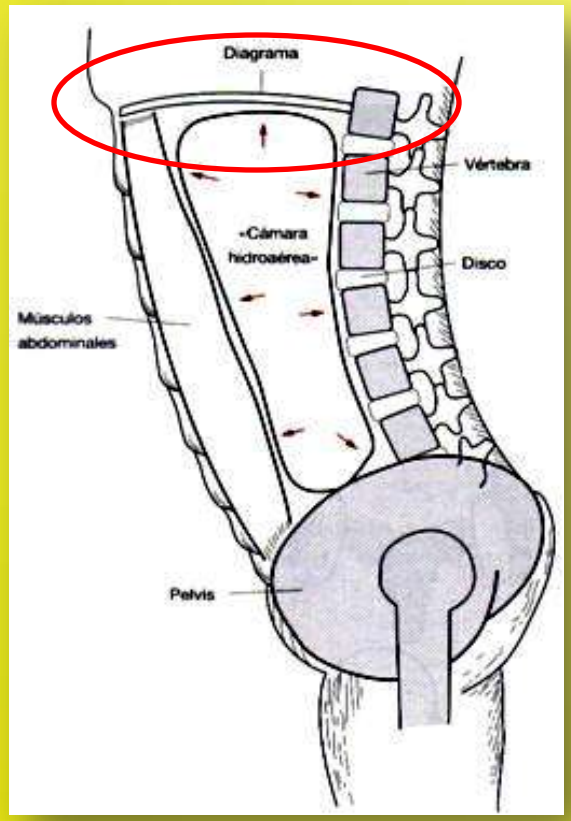
Diagrama
Vértebra
«Cámara
hidroaérea»
Disco
Músculos
abdominales
Pelvis

Felipe Isidro

Diafragma

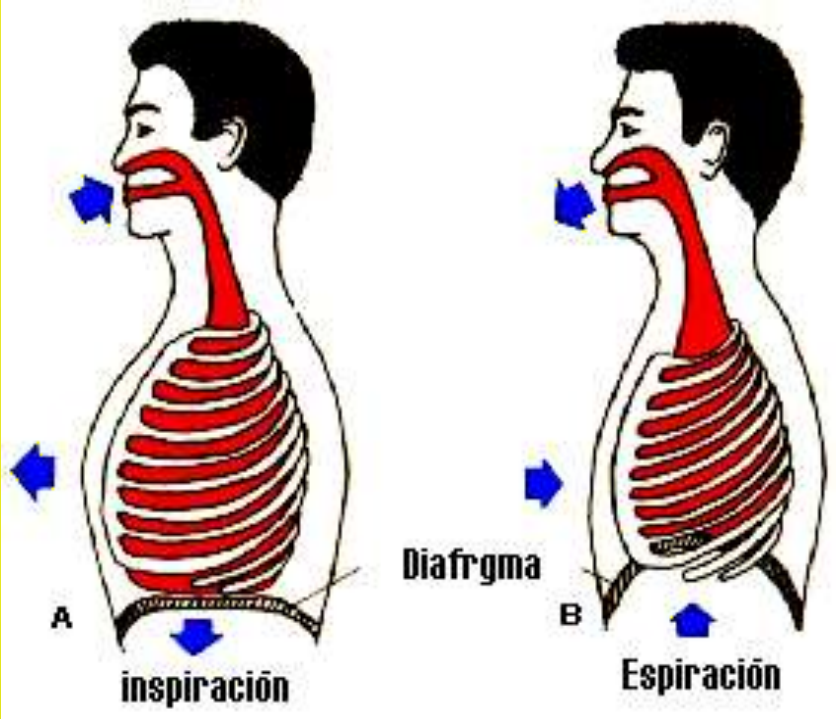

En la **Inspiración** el aire penetra en los pulmones porque estos se hinchan al aumentar el volumen de la caja torácica, debido a que el **diafragma desciende** y las costillas se levantan.

En la **Espiración** el aire es arrojado al exterior ya que los pulmones se comprimen al disminuir de tamaño la caja torácica, pues el **diafragma sube** y las costillas vuelven a su posición normal

Respiración torácica
(activa)

Respiración diafragmática o abdominal
(pasiva-recuperatoria)

ESPALDA

ESPALDA

MUSCULATURA AUTÓCTONA DEL DORSO

Recorren la columna vertebral dorsalmente
- desde la pelvis a la base del cráneo -
ACTUAN sobre la Columna
Postura ERECTA

EXTRÍNSECA e INTRÍNSECA

Canales Vertebrales

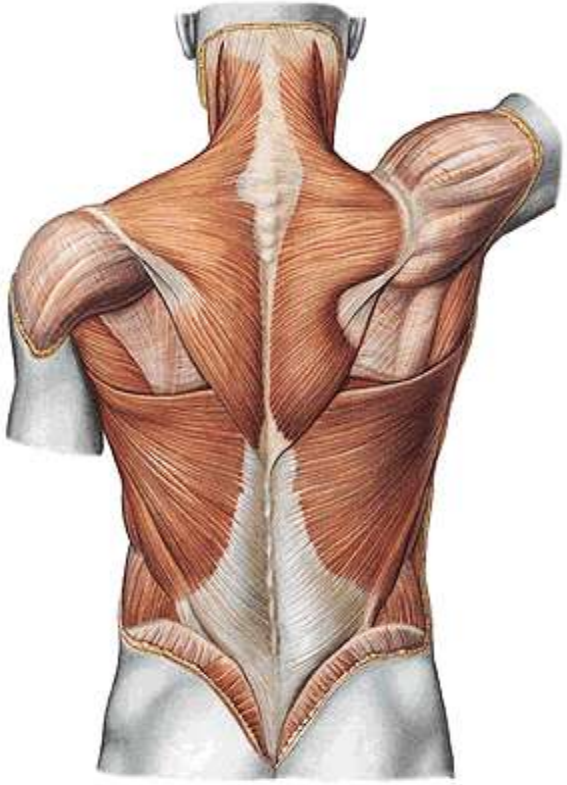

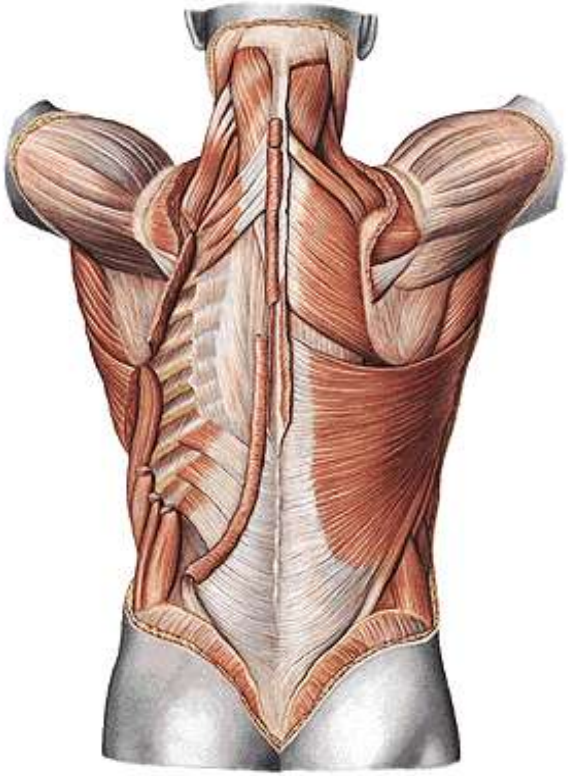

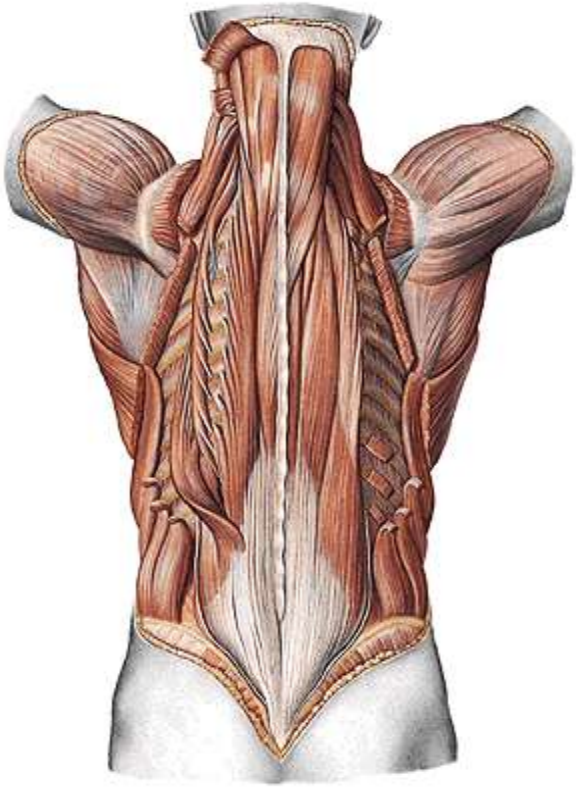

MUSCULATURA AUTÓCTONA DEL DORSO

Postura ERECTA

Masa Muscular Común LUMBAR

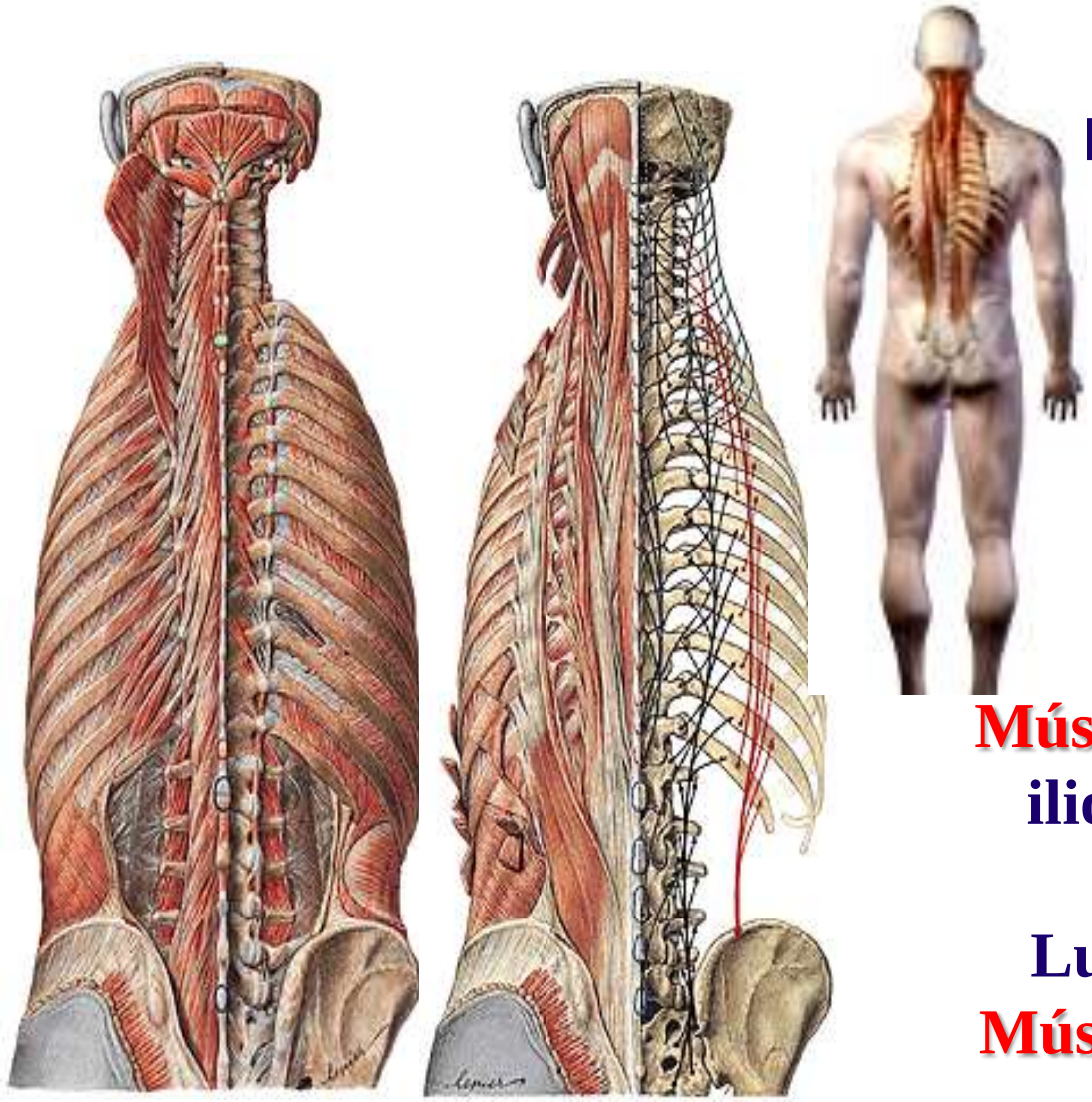

Músculo Epiespinoso

el + delgado; el + medial

Torácico - Cuello - Cabeza

Músculo Dorsal Largo

de transverso a costillas

columna intermedia

Largo Torácico

Cervical Transverso

Complexo Menor

Músculo Iliocostal - Sacrolumbar

ilion y ap transv. a costillas / + lateral

Lumbar - Torácico - Cervical

Músculos Complexos y Esplenios

Músculos Extrínsecos

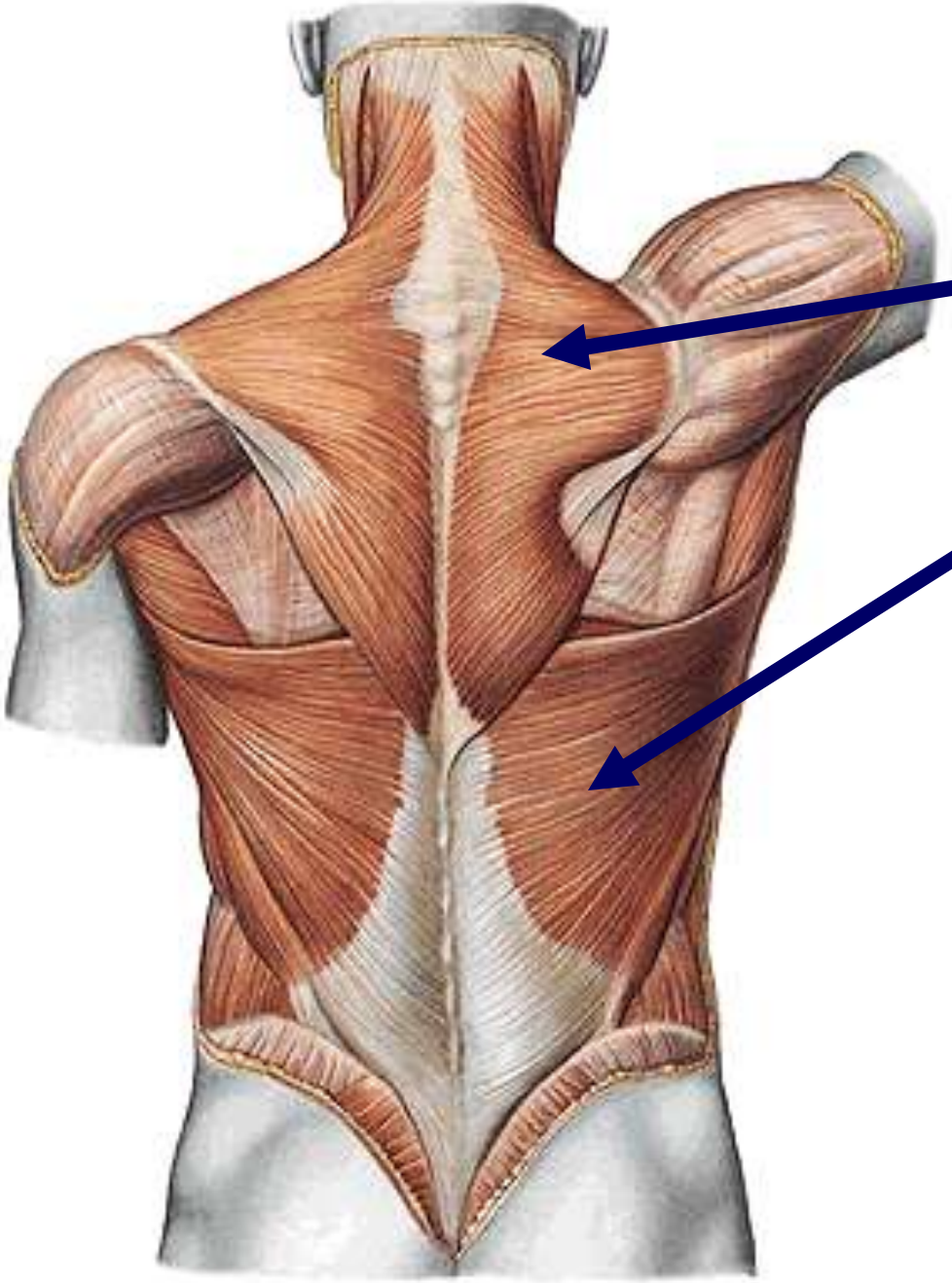

Músculo Trapecio

Músculo Dorsal Ancho

Músculo Romboides
(menor y mayor)

Músculo Serrato Lateral-Ant

Músculos Pectorales
(Mayor y menor)

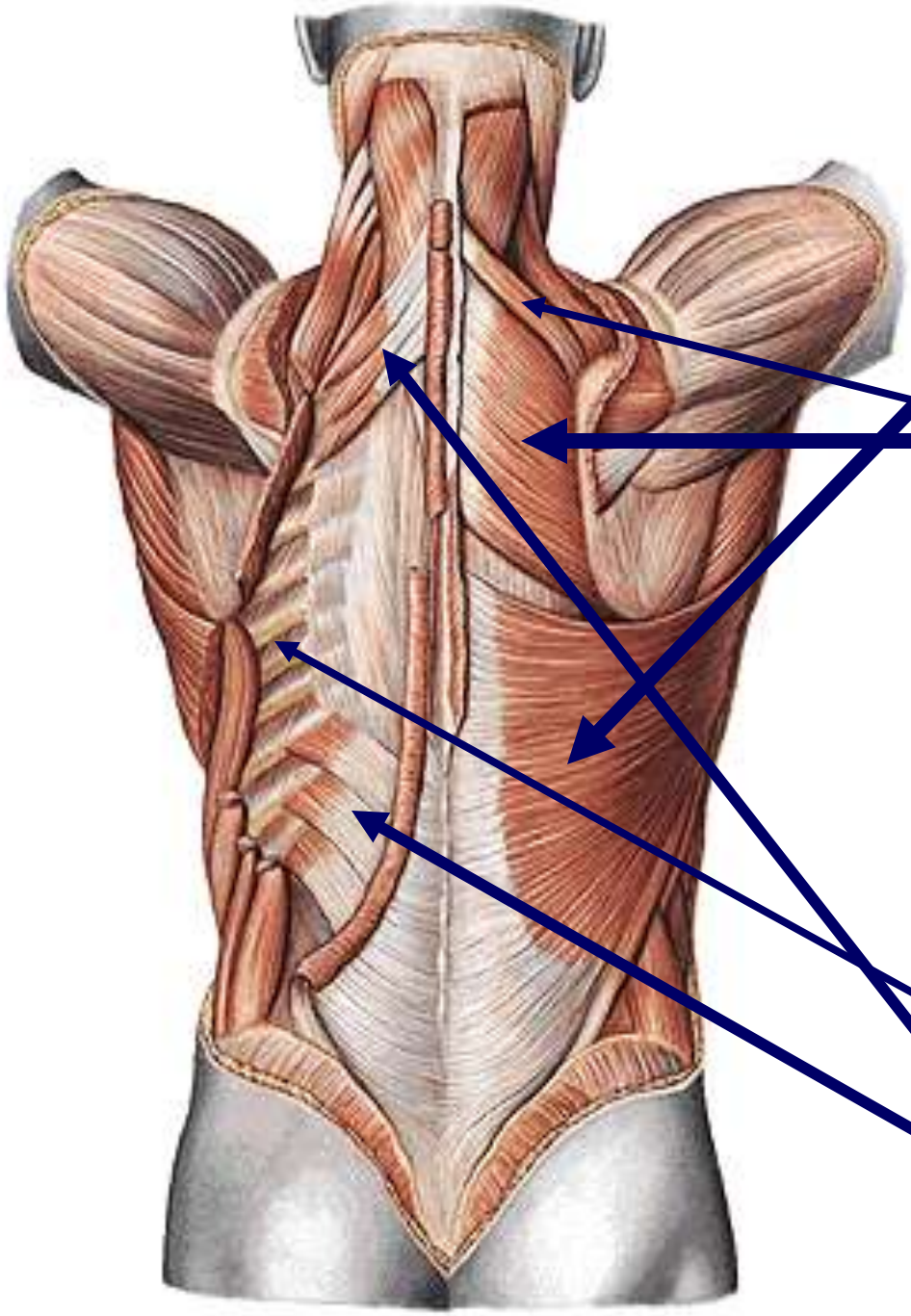

Músculos Extrínsecos

Músculo Trapecio

Músculo Dorsal Ancho

Músculo Romboides
(menor y mayor)

Músculo Serrato Lat.-Ant.

Músculos Pectorales
(Mayor y menor)

Músculos Intrínsecos

Músculos Intercostales

Músculos Serratos post.
(superior e inferior)

Trapecio

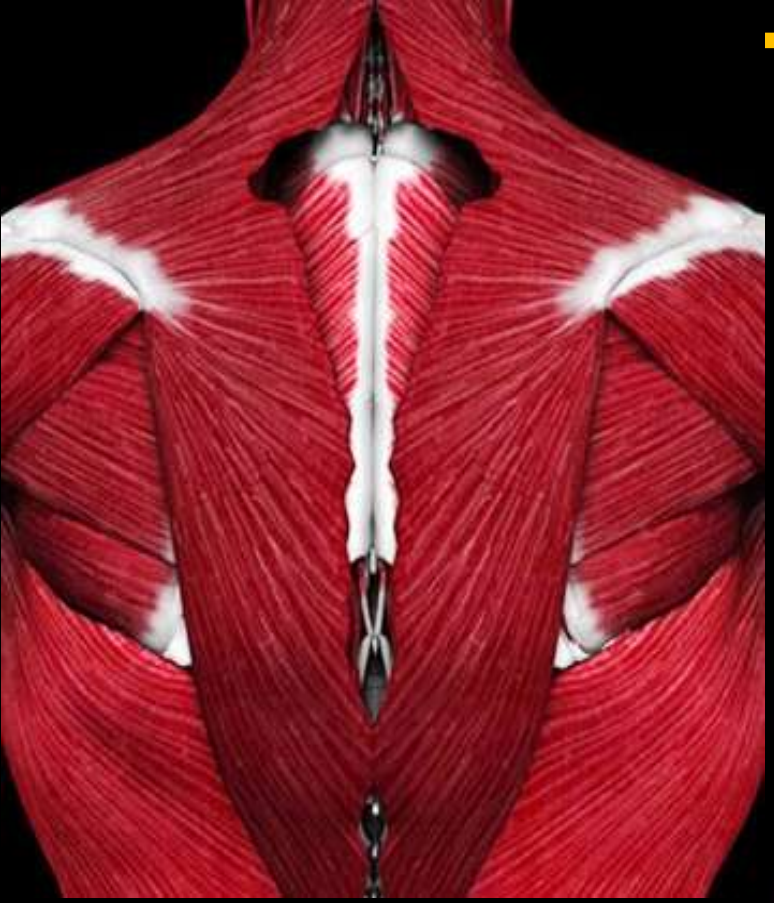

Felipe Isidro

Trapecio

Origen:

En la línea de la nuca superior, en la protuberancia occipital externa, en el ligamento cervical posterior y en las apófisis espinosas de les vértebras des de C7 hasta T12.

Inserción:

El trapecio se divide en tres fibras:

1.- Porción descendente (Fibras superiores)
2.- Porción transversal (Fibras medias)
3.- Porción ascendente (Fibras inferiores)

La porción descendente se inserta en el 1/3 lateral de la cara posterior de la clavícula; la porción transversal se inserta en el extremo acromial de la clavícula, acromio y labio superior de la espina de la escápula; la porción ascendente se inserta en la porción interna de la cara posterior de la espina de la escápula.

Acción:

Elevación y descenso de la escápula, abducción de la escápula. Estabiliza la columna cervical y torácica.

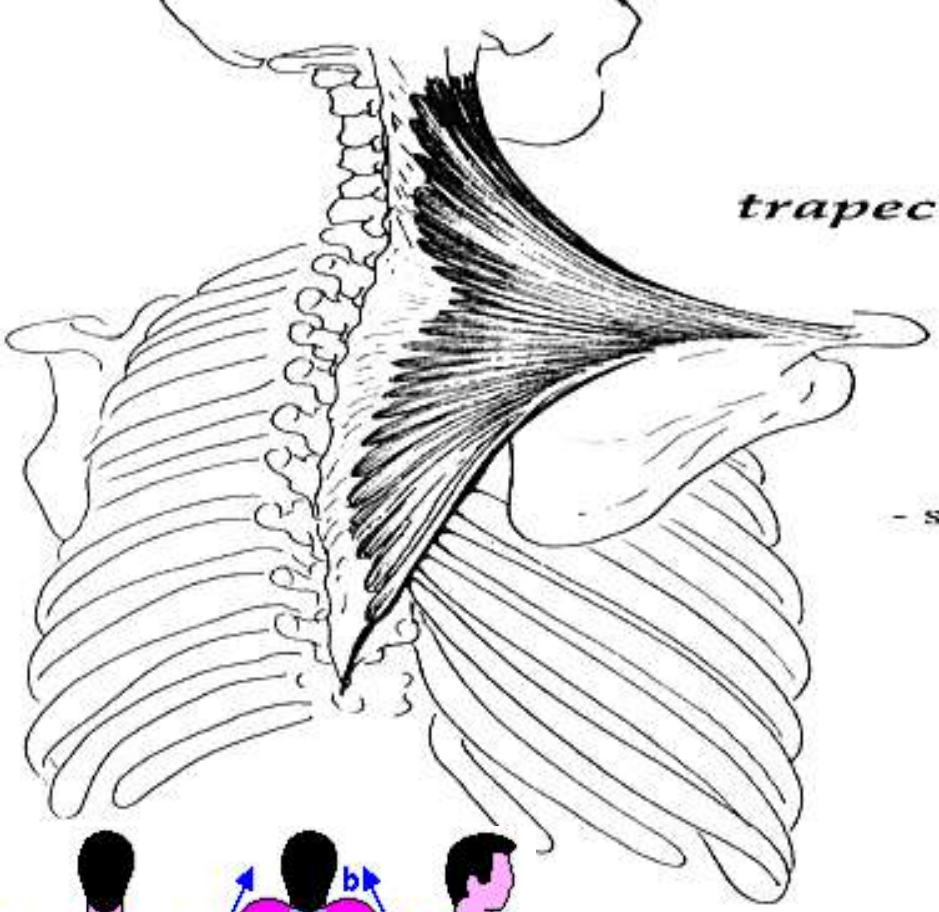

trapecio

- si actúa desde los dos lados a la vez,
el conjunto de este músculo
es *extensor*
de la columna
cervicodorsal,

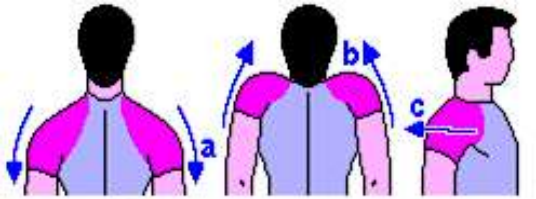

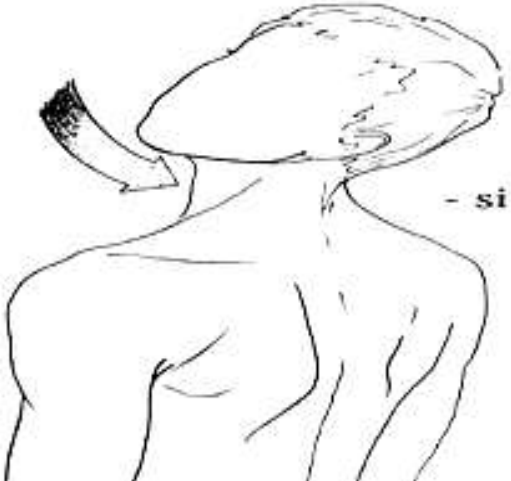

- si actúa desde un solo lado,
la porción superior arrastra
la cabeza y el cuello en extensión,
inclinación lateral hacia el lado
de la contracción y rotación
hacia el lado opuesto.

-Fibras medias: En prono o decúbito lateral, el paciente separa el brazo 90º y el codo flexionado, dejando caer el antebrazo por el borde de la camilla, le pedimos que haga una abducción horizontal del hombro mientras hacemos resistencia sujetando el codo hacia abajo. Llegan sus fibras hasta C7 aproximadamente.

PALPACIÓN DEL TRAPECIO

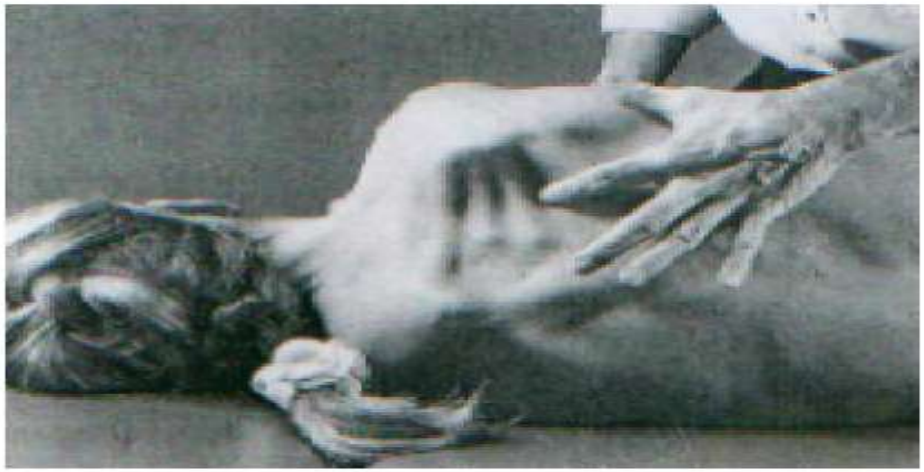

-Fibras inferiores: En prono o en decúbito lateral y codo y hombro flexionados 90º, recto hacia delante, le vamos a pedir que haga una abducción horizontal, impidiéndosela, notamos la contracción del músculo.

DORSAL ANCHO

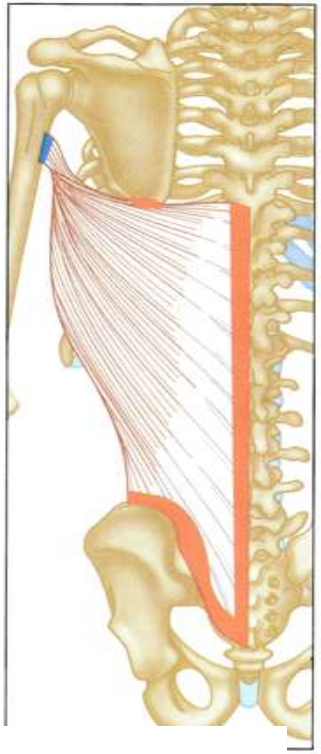

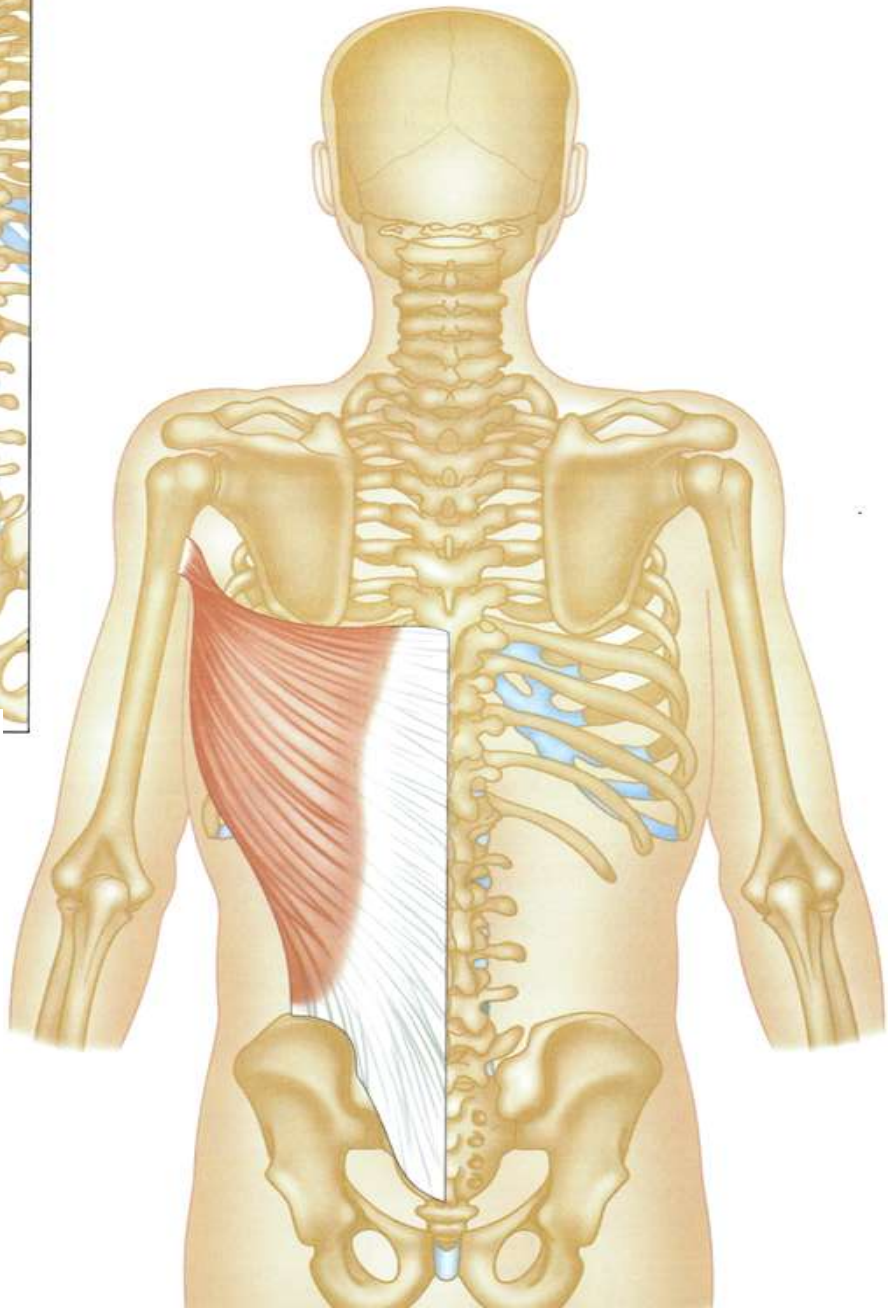

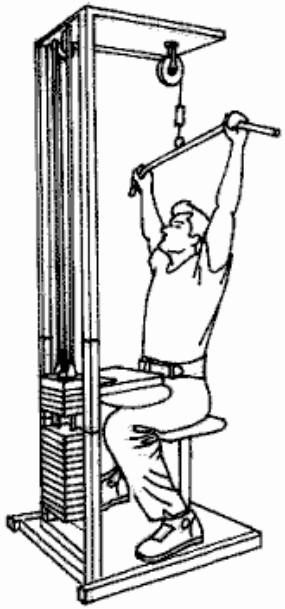

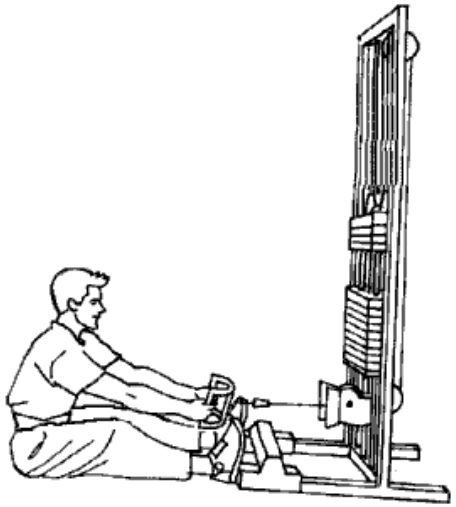

El Dorsal Ancho tiene un origen muy amplio

Dorsal ancho

Origen:

Mediante la fascia toracolumbar en:

·Las apófisis espinosas de las seis últimas vértebras torácicas y las cinco lumbares,
·La cresta sacra mediana.
·1/3 posterior del labio externo de la cresta ilíaca.

Las fibras suben hacia arriba y hacia afuera, insertándose por el camino en la cara externa de las últimas cuatro costillas, y se condensan en un cuerpo muscular ancho que, en su trayecto, cubre el ángulo inferior de la escápula, al cual se inserta.

El músculo voltea la zona inferior del redondo mayor y pasa por delante de él, al mismo tiempo que sufre una torsión que hace que la zona superior pase a ser inferior y al inrevés. Una vez por delante del redondo mayor se transforma en un tendón.

Inserción:

En el fondo de la corredera intertubercular (corredera bicipital).

Acción:

Rotación interna, retroversor y aductor. La acción bilateral de los dos dorsales contribuye a la estabilidad de la columna vertebral.

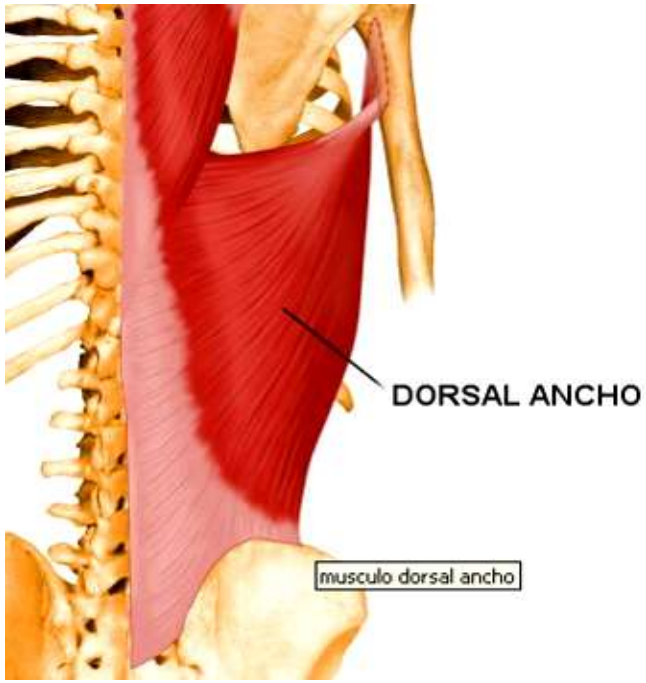

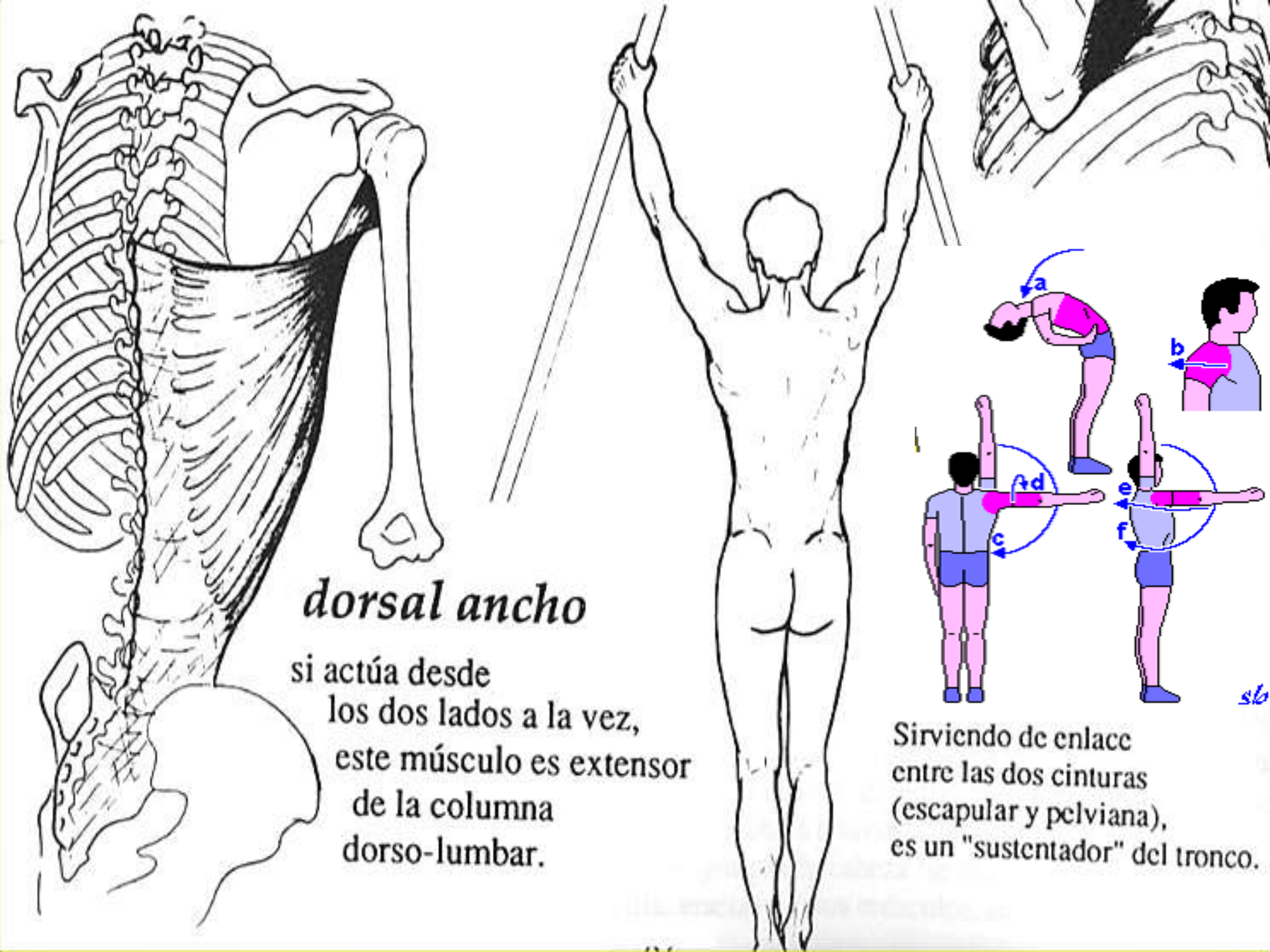

dorsal ancho

si actúa desde
los dos lados a la vez,
este músculo es extensor
de la columna
dorso-lumbar.

Sirviendo de enlace
entre las dos cinturas
(escapular y pelviana),
es un "sustentador" del tronco.

PALPACIÓN DORSAL ANCHO

Es un músculo muy superficial. En decúbito prono o sentado, con el brazo en abducción, tiene que hacer aducción con una pequeña resistencia, se aprecia en la cara posterolateral del tórax. En decúbito lateral, brazo en abducción de 90º, se resiste la aducción, palpándose la cara anterolateral del músculo.

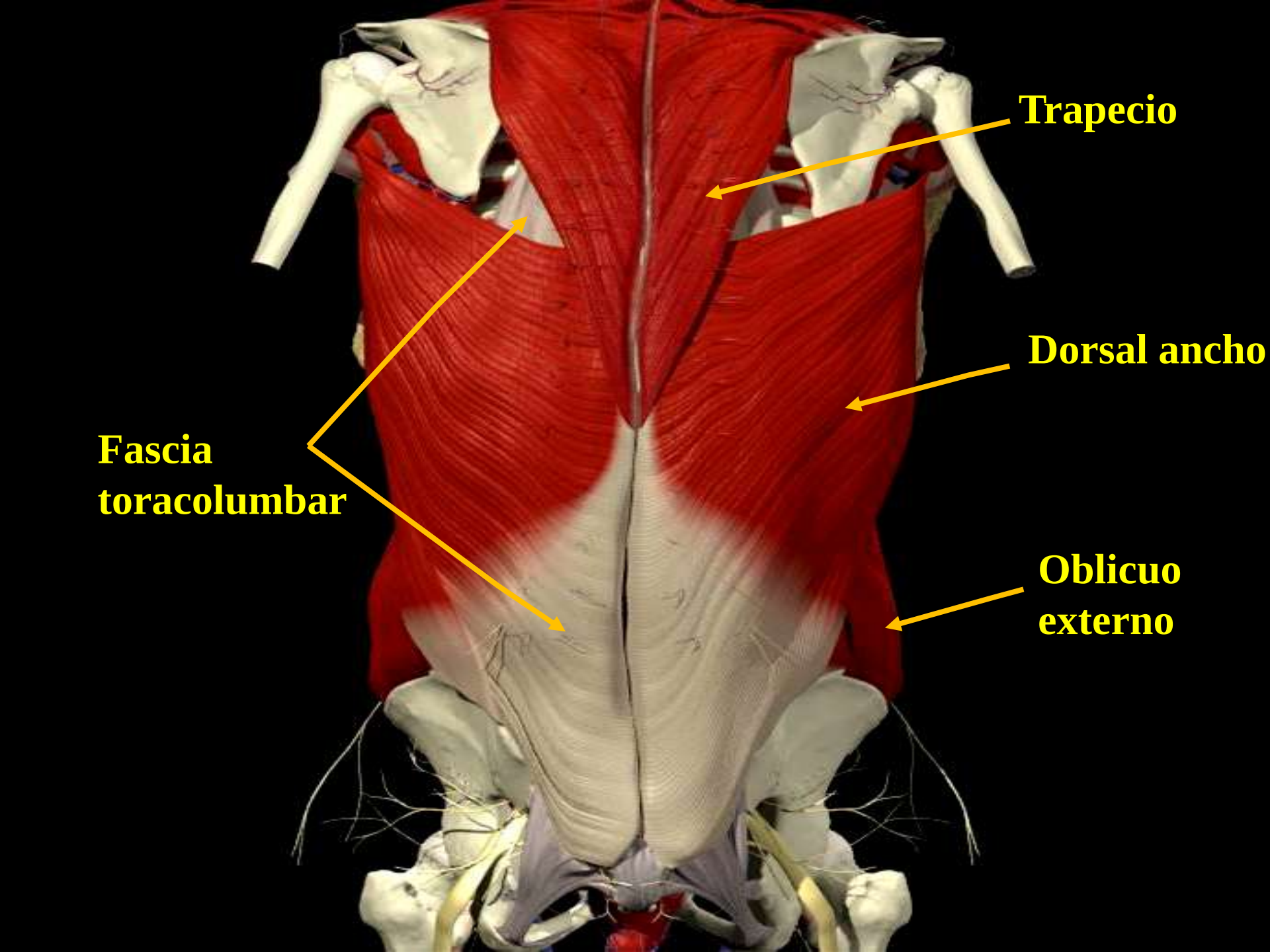
Trapecio
Dorsal ancho
Fascia toracolumbar
Oblicuo externo

Redondo mayor

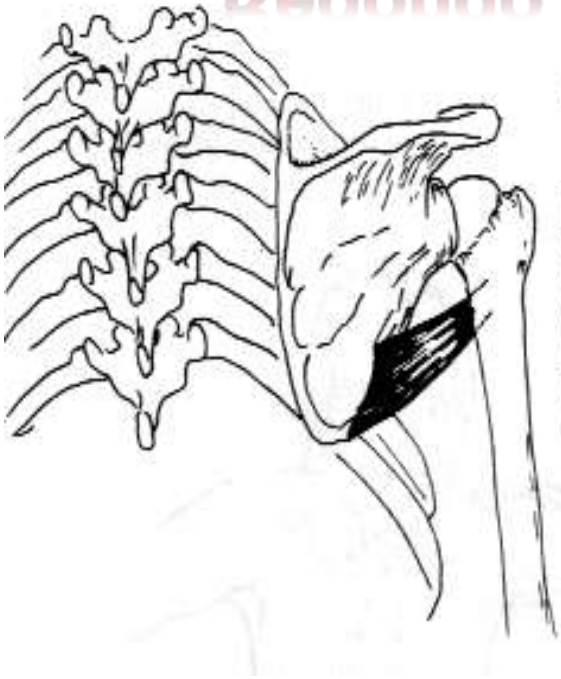

redondo mayor

Nace en
el borde externo
del *omóplato* (parte inferior).
Se dirige hacia arriba
y afuera para terminar,
como el dorsal ancho,
en la *corredera bicipital*.

Su acción
sobre el brazo
es la misma
que la del dorsal ancho,
pero mucho menos potente.

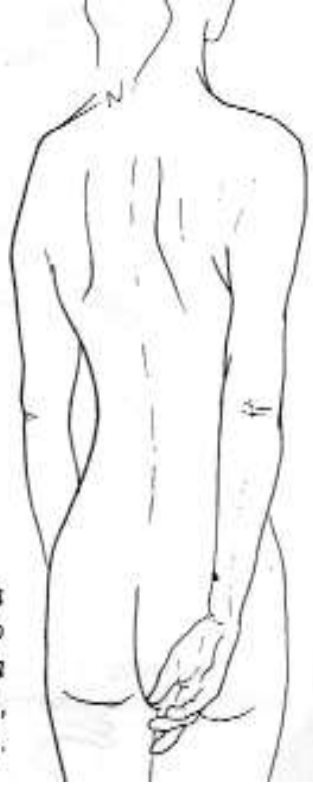

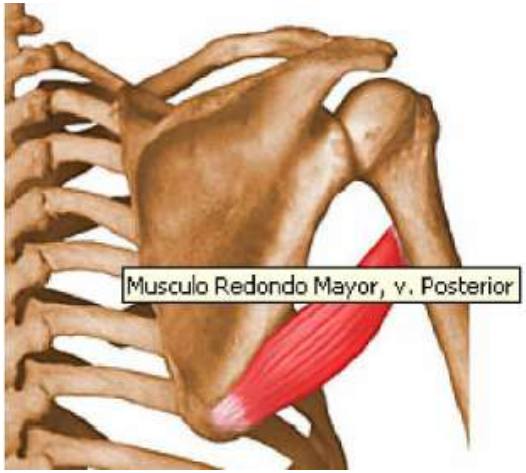

Felipe Isidro
Teres major
El del dorso es el REDONDO MAYOR.

PALPACIÓN REDONDO MAYOR

El paciente sentado o en decúbito prono, con la cara posterior del antebrazo que se desea explorar apoyada sobre el sacro. El terapeuta aplica resistencia sobre la cara medial del brazo a la vez que se opone a su extensión. Se palpa por fuera del reborde escapular (sobre el tercio inferior del cuarto lateral de la fosa infraespinosa)

Romboides mayor y menor

Origen:

En las apófisis espinosas de les vértebras desde C7 a T4.

Inserción:

En la zona medial de la escápula. (por encima de la espina de la escápula es el romboide menor y por debajo el romboide mayor).

Acción:

Aducción, basculación interna y elevación de la escápula

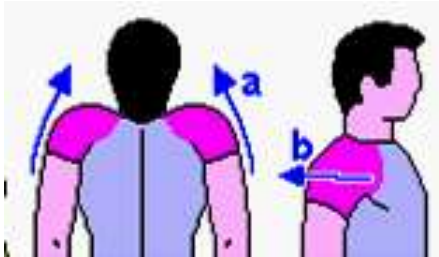

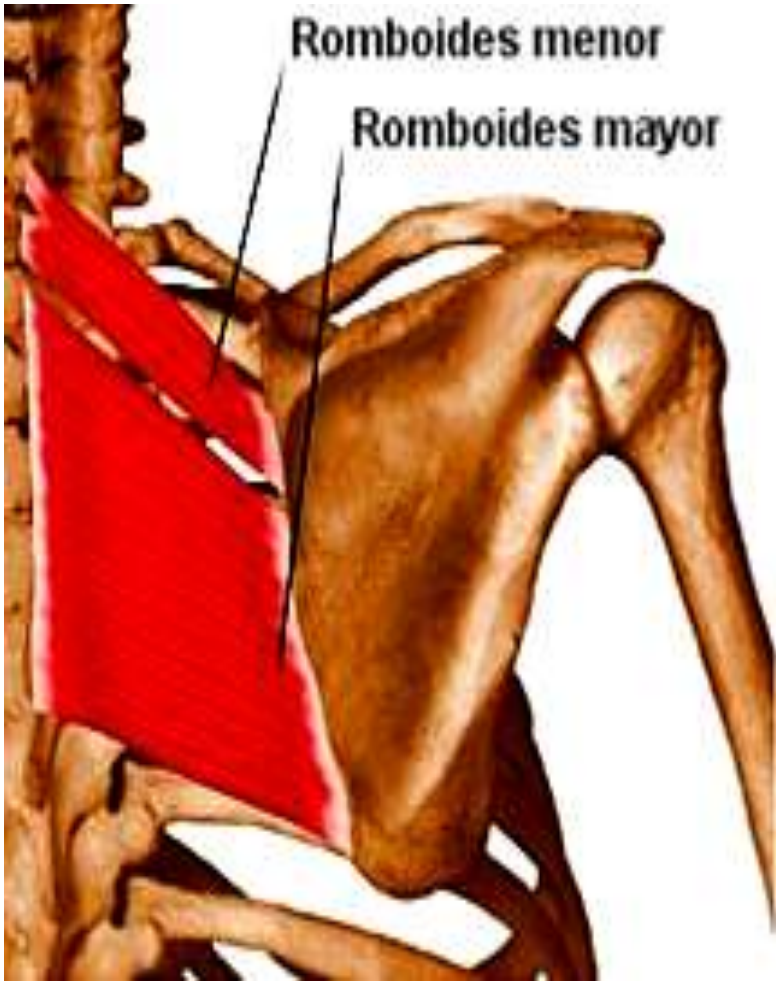

Felipe Isidro
Los ROMBOIDES se originan aquí , desde la cuarta
Cervical hasta la quinta vértebra torácica

PALPACIÓN ROMBOIDES

Paciente en decúbito prono, brazo en aducción por detrás de la espalda, sobresale escápula, palpar borde interno y seguir trayecto a través del trapecio. La palpación se realiza entre la columna torácica y el borde espinal de la escápula.

SERRATOS

Inserción en la cara anterior de la escápula.

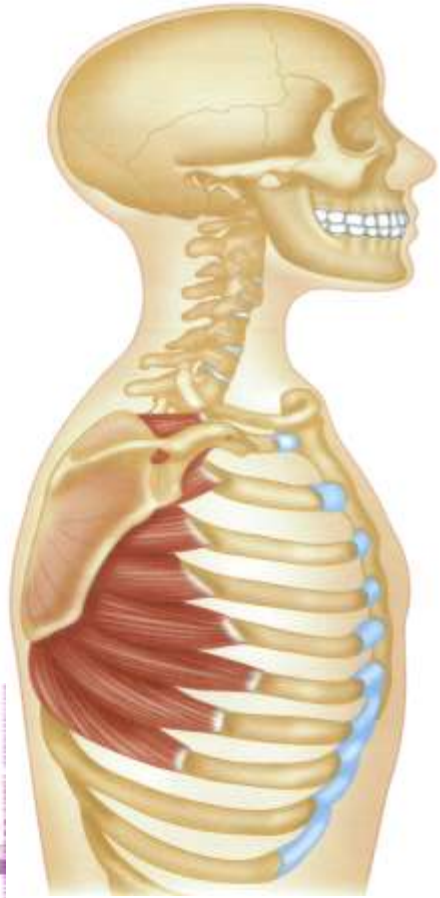

Felipe Isidro
El que se encuentra debajo ,es un músculo
grande y poderoso, el SERRATO ANTERIOR.

SERRATOS

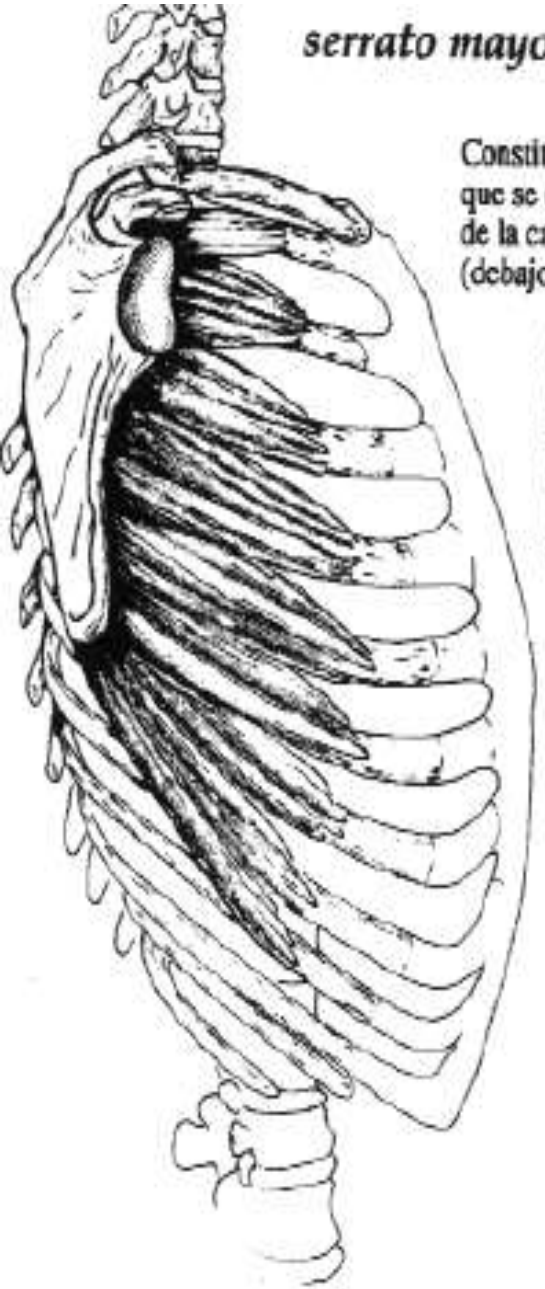

serrato mayor

Constituye una faja muscular ancha que se extiende en la cara lateral de la caja torácica, (debajo del brazo).

Surge de la *cara profunda* (anterior) *del omóplato*, a lo largo de su borde interno. Después se enrosca hacia fuera y adelante alrededor de las costillas, ensanchándose para formar haces musculares que se insertan en las *10 primeras costillas*.

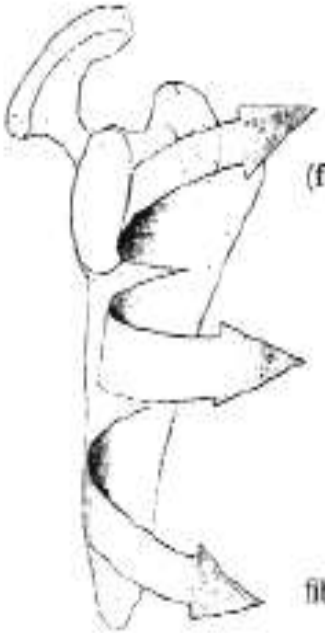

(fibras superiores

fibras medias

fibras inferiores)

Su acción:

si las costillas son el punto fijo, *mantiene el borde interno del omóplato pegado al tórax.*
Lleva el omóplato hacia el exterior (en abducción) y *en campaneo externo*, por medio de sus fibras inferiores.

Se evidencia con un movimiento de empuje anterior del brazo.

Ejemplo de acción en cadena cerrada: en las flexiones de brazos, mantiene el omóplato pegado al tórax.

PALPACIÓN SERRATO MAYOR

Paciente en decúbito supino. Le pedimos que haga inspiraciones o que lleve el brazo en extensión del codo, hacia el techo, y que intente descenderlo, nosotros se lo impedimos al tiempo que colocamos los dedos en las costillas a nivel del borde inferior de la escápula. Nosotros nos colocamos lateralmente. También se resalta cuando empujamos algo con los codos extendidos.

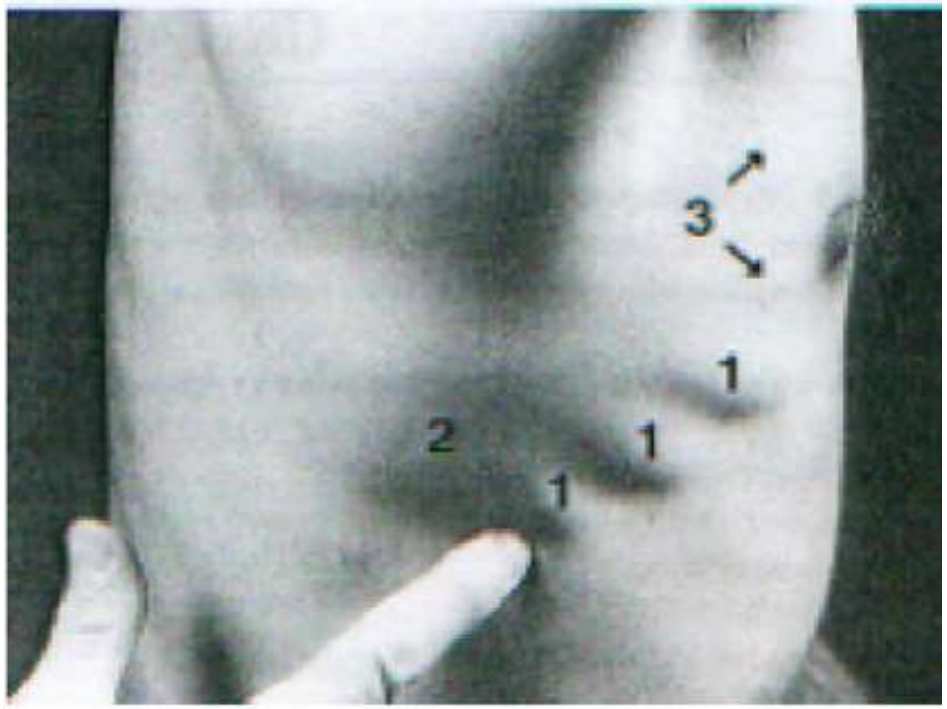

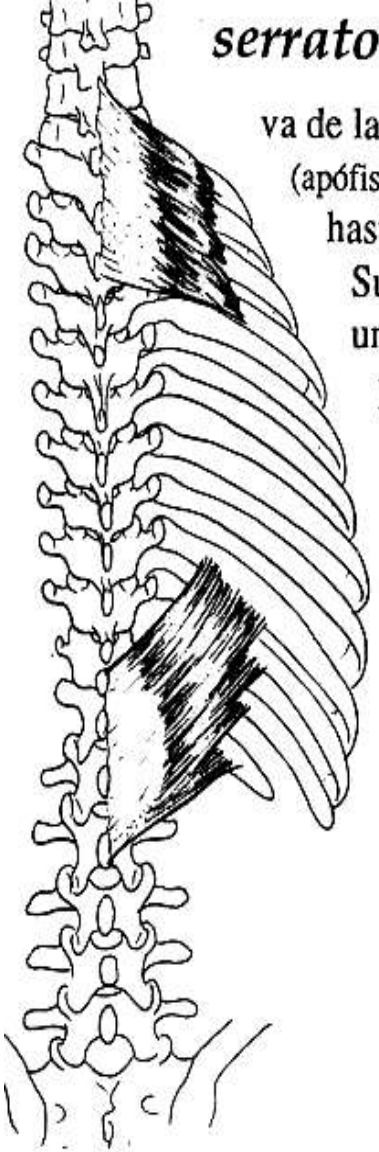

serrato menor posterior y superior

va de las *vértebras C7 a D3*
(apófisis espinosas)
hasta las *cinco primeras costillas.*
Su acción: es, principalmente,
un *elevador de las costillas,*
por lo tanto, inspirador.

serrato menor posterior e inferior

va de las *vértebras D11 a L2*
(apófisis espinosas)
hasta las *cuatro últimas costillas.*
Su acción: *hace bajar las costillas,*
es pues, espirador.

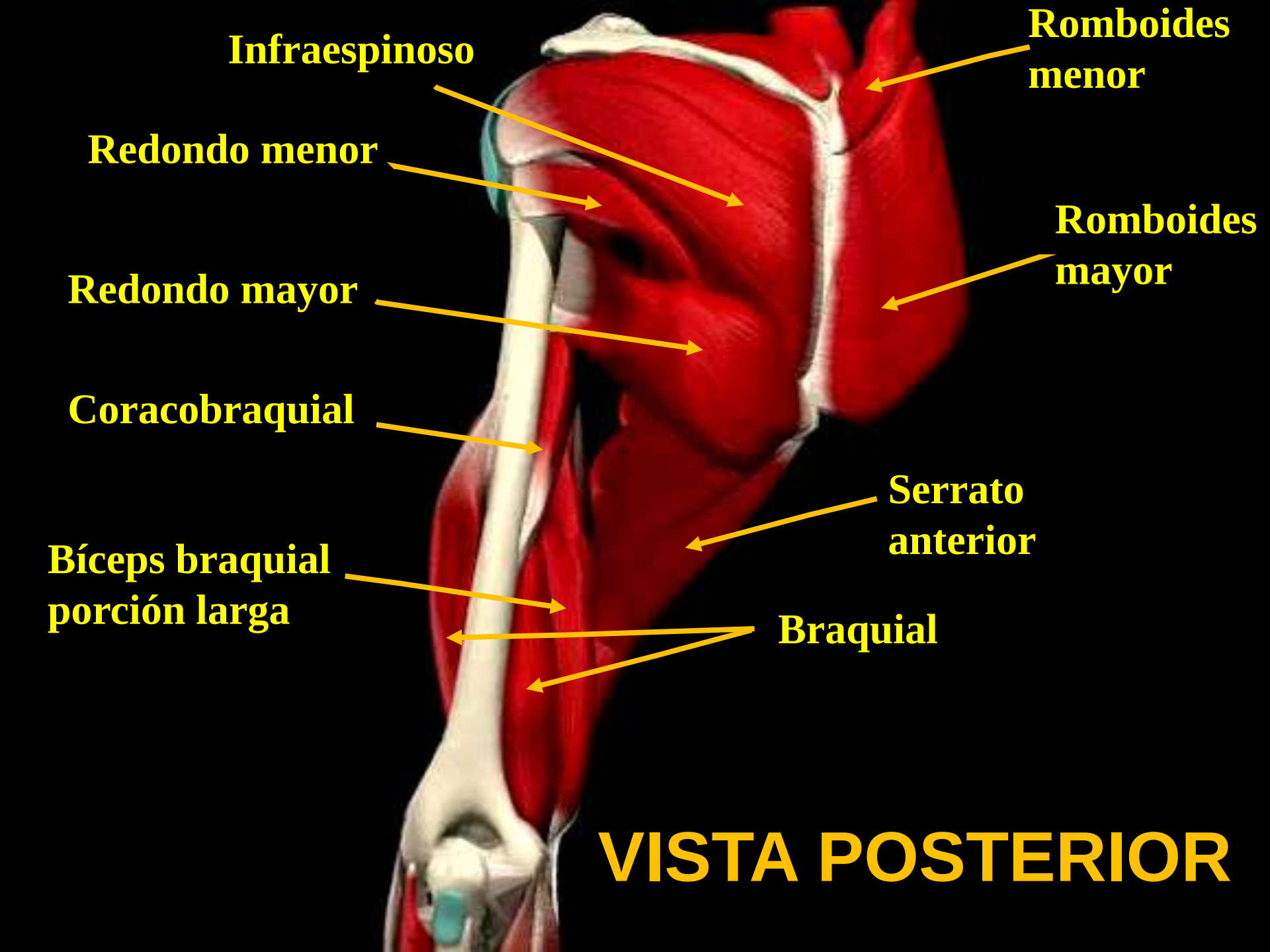
Infraespinoso
Romboides menor
Redondo menor
Romboides mayor
Redondo mayor
Coracobraquial
Serrato anterior
Bíceps braquial porción larga
Braquial
VISTA POSTERIOR